ОРДС у больных Covid-19

Авторы работы: Тюрикова А.С., Ефимова Е.С., Михайлова А.Д., студенты 3 курса, 309 группы лечебного факультета
Научный руководитель: доцент, к.м.н. Щеглова Наталья Евгеньевна
Кафедра патологической физиологии, ФГБОУ ВО Тверской ГМУ Минздрава России

Актуальность:

Острый респираторный дистресс-синдром (ОРДС) является одним из основных осложнений различных жизнеугрожающих состояний. По данным The national heart, Lung and Blood Institute ARDS Clinical Trails Network частота возникновения ОРДС достигает 75 на 100000 населения в год. Летальность пациентов ОРДС варьирует от 40 до 60%.

Определение

ОРДС- это остро развивающееся осложнение различных, как правило, тяжелых заболеваний и травм, выражающееся неспецифическим поражением лёгких и проявляющееся клинической картиной быстро нарастающей дыхательной недостаточности, проявляющейся клинико-лабораторными признаками прогрессирующего снижения лёгочного комплайнса, диффузии кислорода через альвеолярно-капиллярную мембрану, возрастания артерио-венозного шунтирования крови, устранение которых требует применения респираторной поддержки и других методов коррекции кислородо-транспортной функции крови.

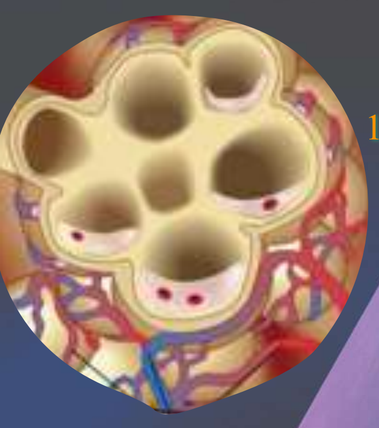

Этиология

1. Сепсис 2. Шок 3. Ожоги II-III степени 4. Жировая эмболия. 5. Острый панкреатит 6. Передозировка наркотиков 7. ДВС-синдром 8. Атипичная пневмония 9. Торакальная травма

ПАТОГЕНЕЗ

COVID-19-ОРДС вызывает типичные ОРДС патологические изменения диффузного альвеолярного повреждения в лёгких. Вместе с тем, большая вирусная нагрузка, гипертермия и применение индукторов интерферона в острую фазу респираторной инфекции приводит к развитию «цитокинового шторма» вследствие избыточного выброса провоспалительных цитокинов (ИЛ-1, ИЛ-5, ИЛ-17 и др.). «Цитокиновый шторм» сопровождается выбросом большого количества биологически активных веществ, приводящих к резкому повышению проницаемости мелких сосудов лёгких,накоплению транссудата в интерстиции, частично в альвеолах,к повышению давления в лёгочной артерии, к отёку альвеоло-капиллярной мембраны, приводящему к нарушению газообмена.

Также при сепсисе, вызванным ОРДС, часто встречается тромбоз лёгких. Дисфункция коагуляции, по-видимому, распространена при COVID-19 и обнаруживается повышенным D-димером. В смертельных случаях наблюдается диффузный микрососудистый тромбоз, что свидетельствует о тромботической микроангиопатии, и большинство случаев смерти от ОРВИ COVID-19 имеют признаки ДВС-синдрома.

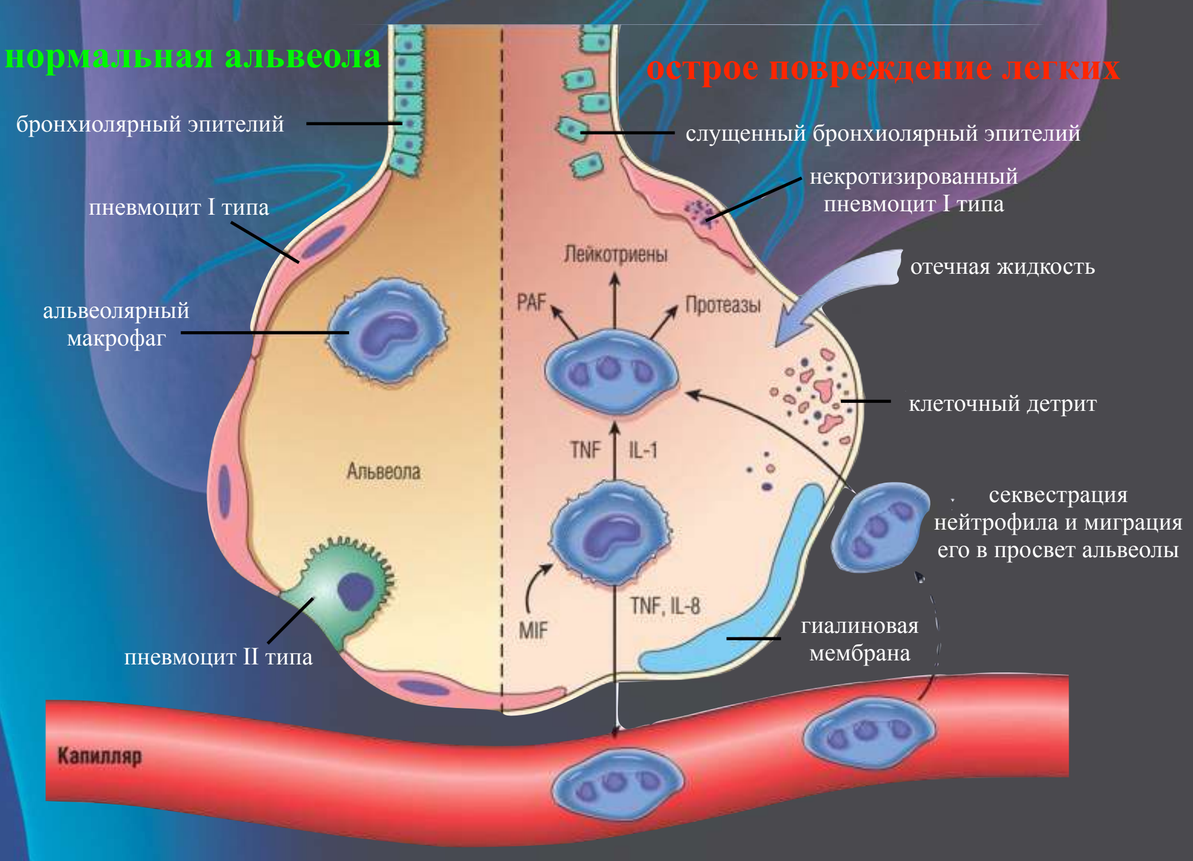

Клинические проявления и их диагностика

I (стадия повреждения)	II (стадия мнимого благополучия)	III (стадия дыхательной недостаточности)	IV (терминальная стадия)
первые 6 часов со времени воздействия стрессового фактора. Жалобы отсутствуют, клинико-рентгенологические изменения не определяются.	от 6 до 12 часов со времени воздействия стрессового фактора. Развиваются одышка, цианоз, тахикардия, тахипноэ, кашель с пенистой мокротой и прожилками крови. Содержание кислорода в крови падает.При аускультации легких – хрипы, крепитация; рентгенологические признаки соответствуют диффузному интерстициальному отеку.	спустя 12-24 часа после воздействия стрессового фактора. Клокочущее дыхание с выделением пенистой розовой мокроты, поверхностное дыхание, увеличение центрального венозного и снижение артериального давления. По всей поверхности легких выслушиваются влажные, множественные хрипы. На рентгенограммах-слияние очаговых теней.	метаболический ацидоз, гипоксемия и гиперкапния. Ложноположительная рентгенологическая динамика-появление очагов просветлений. Развивается полиорганная недостаточность, характеризующаяся: фибрилляцией предсердий, желудочковой тахикардией; гипербилирубинемие, гипоальбуминемией, тромбоцитопенией; повышением мочевины и креатинина, желудочно-кишечными и легочными кровотечениями; угнетением сознания. Смерть от острой дыхательной недостаточности и асфиксии.

На рентгенограмме показаны легкие при ОРДС у пациента с Covid-19

Заключение

ОРДС характеризуется сложными механизмами патогенеза, тяжелыми нарушениями газообмена и высокой летальностью, что и определяет необходимость поиска новых путей улучшения диагностики и результатов лечения этого заболевания. Своевременный контроль «цитокинового шторма» на ранних его стадиях посредством иммуномодуляторов и антагонистов цитокинов, а также уменьшение инфильтрации воспалительных клеток в легкие играет ключевую роль в улучшении показателей эффективности лечения пациентов с COVID-19. Несмотря на значительный прогресс в понимании патогенеза и разработке методов интенсивной терапии ОРДС, летальность пациентов с данной патологией остается неприемлемо высокой. Пациенты с ОРДС – часто погибают вследствие декомпенсации фоновых заболеваний, поэтому своевременная диагностика и правильное лечение сопутствующей патологии необходимо.