X ВСЕРОССИЙСКАЯ НАУЧНО-ПРАКТИЧЕСКАЯ КОНФЕРЕНЦИЯ С МЕЖДУНАРОДНЫМ УЧАСТИЕМ «АКТУАЛЬНЫЕ ПРОБЛЕМЫ НАУКИ XXI ВЕКА»
28-29 апреля 2022 года

ГРОДНЕНСКИЙ ГОСУДАРСТВЕННЫЙ МЕДИЦИНСКИЙ УНИВЕРСИТЕТ

ДИФФЕРЕНЦИАЛЬНАЯ ДИАГНОСТИКА ПАТОЛОГИИ ГОРТАНИ

Никита Е.И.
Научный руководитель: профессор, д.м.н. Хоров О.Г.

Дисфония – ведущий, зачастую единственный, клинический симптом патологии гортани. Учитывая схожую клиническую картину и данные ларингологического осмотра, дифференциальная диагностика между гиперпластическими, доброкачественными новообразованиями и ранним раком весьма затруднительна. Своевременное выявление и лечение хронических процессов и облигатных состояний гортани играет одну из ключевых ролей в профилактике злокачественных опухолей.

Рак никогда не возникает внезапно на полностью неизмененных тканях, его развитию предшествует ряд последовательных трансформаций эпителиальных клеток слизистой оболочки. Как правило, выраженные воспалительные изменения эпителия голосовых складок в виде гиперкератоза, дискератоза, акантоза, лейкоплакии, дисплазии и клеточной атипии могут маскировать продуктивные неопластические процессы.

Наибольший интерес представляют собой заболевания с высоким риском малигнизации, входящие к группу облигатного предрака, требующие динамического наблюдения за состоянием гортани.

Материалы и методы

В работу включены 134 пациента с патологией гортани, проходивших лечение в Гродненской университетской клинике в период 2016-2020 гг. В исследование не включались пациенты с хроническим воспалением в гортани не достигшие 18 лет, пациенты с признаками злокачественного роста по данным первичного осмотра, а также пациенты с хроническим ларингитом, которым проводилось только консервативное лечение.

Всем пациентам выполнялось эндоларингеальное вмешательство под наркозом под контролем микроскопа с использованием микроинструментария для операций на гортани. Забор материала (биопсия) осуществлялся с подозрительных измененных участков слизистой оболочки голосовых складок на границе со здоровой тканью, а также в глубине тканей или полное удаление образования.

Клинические примеры (наши наблюдения)

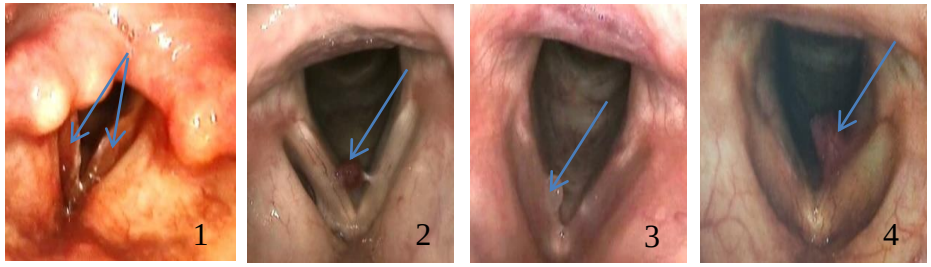

1. Хронический гиперпластический ларингит
2. Ангиофиброма правой голосовой складки
3. Полип правой голосовой складки
4. Папиллома левой голосовой складки

Результаты

Среди 147 пациентов – 95 (64,6%) мужчин и 52 (35,4%) женщины. У всех пациентов имелись жалобы на дисфонию различной степени выраженности, причем средняя продолжительность симптомов составила 6-18 месяцев. В большинстве случаев пациенты являлись активными курильщиками и имели профессиональные вредности.

По результатам гистологического исследования было выявлено следующее: в 43 (29,3%) случаях встречалась ангиофиброма голосовой складки, фиброма – 32 (21,8%), полип – 26 (17,7%), папиллома – 17 (11,6%), в меньшем случае встречались кисты – 10 (6,8%), гемангиомы – 3 (2,0%), узелки голосовых складок – 3 (2,0%), признаки хронического воспаления с дисплазией – 13 (8,8%).

В нашем случае из 43 гистологически подтверженных ангиофибром в 7 (16,3%) случаях микроскопически были выявлены признаки ангиофибром с изъязвлением и лейкоплакией.

Папиллома встречалась в 17 случаях, из них в 5 случаях имелись признаки диспластических изменений. Микроскопически достаточно часто определяются участки дисплазии, гиперкератоза и акантоза. Поэтому папилломы больше, чем другие образования склонны к малигнизации, в нашем наблюдении 29,4%.

Выводы

1). Пациенты с клинически определяемыми изменениями на слизистой гортани подлежат микроларингоскопии с биопсией.
2). Пациенты с морфологически подтвержденной папилломой в гортани должны быть включены в группу повышенного онкологического риска, ввиду высокого риска рецидивирования и малигнизации.