ФГБОУ ВО Смоленский Государственный Медицинский Университет МЗ РФ,
кафедра детской хирургии
Выполнил ординатор 1 года, Бельдин Н.В.,
Научный руководитель, доцент Лабузов Д.С.

К вопросу о методах лечение паховых грыж у девочек.

Введение

В настоящий момент лапароскопические вмешательства при паховых грыжах у детей являются эффективной и доступной методикой. Основные преимущества лапароскопии перед открытыми методиками это отсутствие травмы элементов семенного канатика у мальчиков и возможности обнаружения контралатерального необлитерированного влагалищного отростка.

Цель исследования

Провести сравнительную характеристику методов лапароскопической и открытой герниопластики у девочек.

Материал и методы исследования.

В 1-ую группу вошли 12 девочек с неосложненными паховыми грыжами, которым выполнялась лапароскопическая герниорафия под эндотрахеальным наркозом с применением трехтроакарной методики и интракорпоральным кисетным швом на глубокое паховое кольцо.

Во 2-ой группе 22 девочки которым выполнено открытое вмешательство, с применением масочной и/или внутривенной общей анестезии, герниопластика проводилась с сохранением круглой связки матки.

Возраст пациенток составил от 3 до 14 лет.

Лапароскопическая герниорафия

В брюшную полость вводят три 5,5-миллиметровых троакара для оптики, зажима и иглодержателя

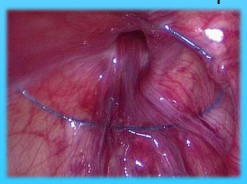

Ушивают кисетным швом глубокое паховое кольцо со стороны брюшной полости (изнутри)

Интракорпоральное завязывание лигатуры

Открытая герниорафия

Вскрыт грыжевой мешок

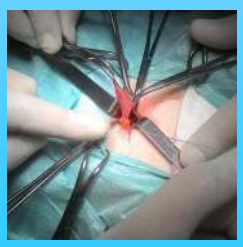

Прошивание грыжевого мешка

Косметический результат

Лапароскопическая

Открытая

Результаты исследования показали, что длительность вмешательства при односторонней грыже в 1-ой группе 25-35 мин; во 2-ой группе 10-20 мин. При двухсторонней грыже в 1-ой группе 30-40 мин.; во 2-ой группе 20-40 мин. Послеоперационный период протекал гладко и без осложнений в обеих группах. Койко-день в обеих группах от 2 до 4 дней. В 1-ой группе затраты на лечение в 1,8 раз выше – с учетом использования лапароскопической стойки, углекислого газа стрерилизации эндоинструментария, более длительный период анестезии под ЭТН, больше истраченых препаратов для общей анестезии . В обеих группах можно констатировать хороший косметический результат. Только у одной девочки 14 лет из **1-ой группы** отмечен рецидив. На 2-ые сутки после вмешательства в вертикальном положении и при настуживании появлялось грыжевое выпячивание в паховой области справа. Возможные причины рецидива: старший возраст, технические трудности при вмешательстве, широкое паховое кольцо.

Выводы

1.У девочек более показанной можно считать методику открытой операции с сохранением круглой связки матки с учетом редкости двустороннего процесса.

2. Более быстрого и технически несложного выполнения и большей простоты анестезиологического пособия, сопоставимому косметическому эффекту.

3. Перспективной конкурирующей методикой можно считать подкожное эндоскопически - ассистированное ушивание глубокого пахового кольца (однотроакарная методика).

Контакты: Бельдин Никита Вадимович sir.beldin@yandex.ru 8 920 307 35 69
Лабузов Дмитрий Сергеевич docyzzz@list.ru 8 906 519 90 00