ФГБОУ ВО «Смоленский государственный медицинский университет» Минздрава РФ
Кафедра детской хирургии

Острый мезентериальный лимфаденит у детей под маской острого аппендицита.

Актуальность.
Острый неспецифический мезентериальный лимфаденит является наиболее частой клинической «маской» острого аппендицита у детей. Причины его развития разнообразны и связаны с бактериями, вирусами и их токсинами, которые попадают в лимфоузлы брыжейки гематогенным и энтерогенным путями. Отсутствуют специфические клинические признаки и лабораторные маркеры, и это затрудняет диагностику и своевременное этиотропное лечение.

Цель исследования.
Изучение результатов диагностики и лечения острого неспецифического мезентериального лимфаденита у детей.

Материалы и методы.
В группу вошли 114 детей с мезаденитом в возрасте от 1 года до 15 лет, из них мальчиков 60 (52,6%), девочек 54 (47,4%). В указанную группу вошли только дети с первичным мезаденитом, у которых при лапаротомии или лапароскопии не обнаружено других заболеваний ответственных за абдоминальный синдром. Все дети госпитализированы в клинику с подозрением на острую хирургическую патологию - острый аппендицит, острую кишечную инвагинацию. Всем детям проводился комплекс клинико-лабораторного обследования. У 36 (31,6%) пациентов выполнялось УЗИ органов брюшной полости (аппарат среднего класса My Lab 30, конвексный и линейный датчики 3,5-10 МГц).

Результаты.
При оценке клинических признаков у 78 (68,4%) детей (возраст 5-15 лет) наиболее часто выявлялась боль в животе по описанию схваткообразного характера у 64 (82%), с локализацией в мезогастрии и правой подвздошной области.

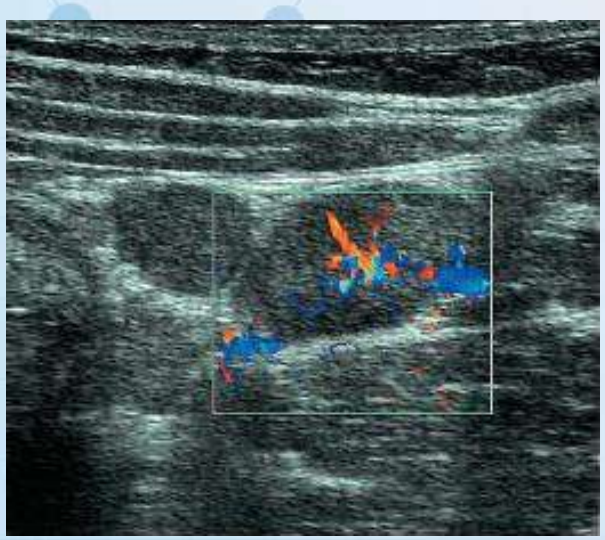

Рис. 1 – Ультразвуковые признаки острого мезаденита.

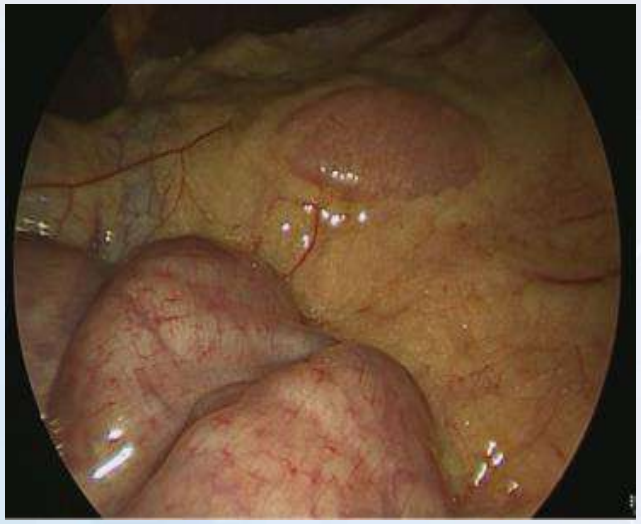

Рис. 2 – Лапароскопическая картина острого мезаденита.

Диспептические явления имели место в виде: тошноты у 49 (62,8%), рвоты у 23 (29,5%), анорексии у 70 (89,7%) и изменения стула у 37 (47,4%). При выявлении пальпаторных симптомов: болезненность в основном определяется в мезогастрии и правой подвздошной области, у 23 (29,5%) пациентов умеренное мышечное напряжение и у 55 (70,5%) отсутствие напряжения мышц брюшной стенки. Только у 4-ёх пациентов (5,1%) упоминались симптомы Штернберга, Клейна, МакФадена, которые расценены как сомнительные. При оценке у всей возрастной группы повышение температуры тела от 37,5 до 38,5 °С имелось у 88 (77,2%). Катаральные изменения со стороны верхних дыхательных путей выявлены у 45 (39,5%).

В общем анализе крови отмечался лейкоцитоз в пределах 10,0 – 18,0*1012, со сдвигом формулы влево у 66 (57,9%). У 86 (75,4%) детей проводилась РПГА на иерсиниоз и псевдотуберкулез и только у 9 (7,9%) выявлено наличие антител к патогену. оценке эхографических данных у 8 (22,2%) детей сделан акцент на описание внутрибрюшных лимфоузлов, у 14 (38,9%) имелся выраженный метеоризм, затрудняющий исследование, выпот в брюшной полости обнаружен у 12 (33,3%) детей. На основании клинико-лабораторных и у части детей эхографических данных (рис. 1), оставалось предположение об остром хирургическом заболевании, и избиралась активная хирургическая тактика.

У 67 (58,8%) детей выполнена диагностическая лапароскопия (рис. 2), у 47 (41,2%) детей лапаротомия с доступом по Волковичу-Дьяконову. На основании интраоперационных находок установлен диагноз мезентериальный лимфаденит.

В послеоперационном периоде дети получали антибактериальную, десенсибилизирующую и по показаниям инфузионную терапию.

В раннем послеоперационном периоде осложнений не наблюдалось. У 3 (2,6%) детей, которым выполнялась лапаротомия, имелись признаки спаечной болезни и они поступали в клинику с подозрением на позднюю спаечную непроходимость, ситуации разрешены консервативно.

Выводы.
Острый неспецифический мезентериальный лимфаденит имеет полиморфную клиническую симптоматику, часто схожую с острым аппендицитом. В условиях ургентной хирургии тактика остаётся активно хирургической. Проблемы диагностики и лечения мезаденита не решены и переход к консервативной тактике на данном этапе и в конкретных условиях весьма сомнителен. Подробное изучение анамнеза, оценка жалоб и клинических симптомов, чёткая интерпретация выполненных на современном уровне лабораторных и сонографических данных, возможно, позволит решить данную проблему. Последнее возможно при тесном контакте педиатра, детского хирурга, врача УЗ-диагностики и врачей лабораторной службы.

Выполнили: студенты 5 курса педиатрического факультета
Корнейчук М. Д.
Моторико М. Д.
Научный руководитель: Лабузов Д.С.
Контактная информация: docyzzz@list.ru