Федеральное государственное бюджетное образовательное учреждение высшего образования "Смоленский государственный медицинский университет" Министерства здравоохранения Российской Федерации

Кафедра лучевой диагностики и лучевой терапии с курсом ДПО

Лучевая диагностика аномалий развития пищеварительной системы (обзор литературы)

Отвагина Т.Е., Суслакова О.Г., Юпатова А.Р.

Научный руководитель – к.м.н., ассистент – Гельт Татьяна Давыдовна

Введение

Аномалии органов пищеварительного тракта являются частыми и важными с клинической точки зрения, так как многие из них несовместимы с жизнью без должного хирургического вмешательства. Чаще всего они представляют собой атрезии и стенозы. По данным Росстата за последние десять лет увеличилось количество детей с аномалиями развития пищеварительного тракта.

Цель работы

Изучить особенности клинических проявлений, методов диагностики и лечения аномалий развития пищеварительной системы.

Методы диагностики

Для выявления аномалий органов желудочно-кишечного тракта у детей проводятся: УЗИ органов брюшной полости, рентгенологическое исследование с контрастированием, инвертограмма по Вангенстину, ирригография, компьютерная томография, магнитно-резонансная томография.

Атрезия пищевода

Атрезия пищевода — тяжёлый порок развития, при котором верхний и нижний сегменты пищевода разобщены и заканчиваются либо слепо, либо сообщаются с трахеей

Атрезия пищевода типа С.
Рентгенография новорожденного - назогастральный зонд свернулся в пищеводе + воздух в желудке, что указывает на атрезию пищевода с трахеопищеводным свищом в дистальном сегменте пищевода

- *Невозможность постановки назогастрального зонда при атрезии пищевода*
- *Рентгенография:*

1. Слепой конец проксимального сегмента пищевода (за исключением свищей Н типа)
2. Большой желудочный пузырь: воздух в желудке (типы А и В - без желудочного пузыря)

Атрезия двенадцатиперстной кишки

Атрезия двенадцатиперстной кишки – отсутствие просвета двенадцатиперстной кишки; полная обструкция

«Double bubble sign» на УЗИ. Желудок (S) и проксимальный отдел двенадцатиперстной кишки (D) - выраженное расширение и скопление жидкости (напоминают два пузыря).

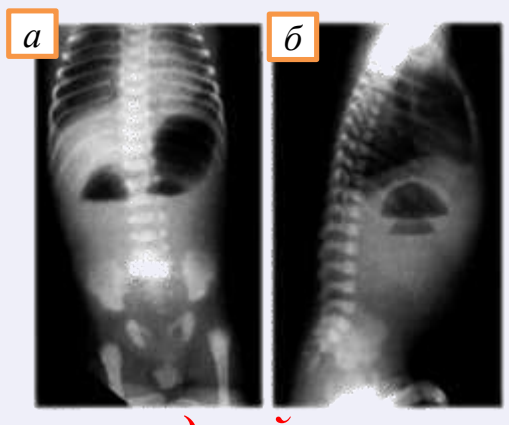

Обзорная рентгенограмма брюшной полости:
а — прямая проекция; б — боковая проекция. Видны два уровня жидкости в верхнем этаже брюшной полости.

Трахеопищеводный свищ

Трахеопищеводный свищ – врожденный или приобретенный дефект, поддерживающий аномальное сообщение между трахеей и пищеводом.

На рентгенограмме определяются контрастирование главных и долевых бронхов с обеих сторон сужение пищевода в месте анастомоза. Видна тень гастростомы.

Тонко-тонкокишечная инвагинация

Симптом «мишени»; заключается в наличии на поперечном срезе двух колец низкой эхоплотности, разделенных гиперэхогенным кольцом.

Симптом «псевдопочки» - эллипсовидное образование, отдаленно напоминающее почку. Виден на продольном срезе и представляет собой наслаивающиеся друг на друга гипер- и гипоэхогенные слои.

Рентгенологически невозможно определить уровень инвагината, отмечается малое количество воздуха в ЖКТ, распределенного неравномерно.

Синдром Ледда

Синдром Ледда—аномалия поворота кишечника, представляющая собой сочетание сдавления двенадцатиперстной кишки слепой кишкой или идущими от нее эмбриональными тяжами с заворотом средней кишки.

Обзорное рентгенологическое исследование брюшной полости – позволяет визуализировать два горизонтальных уровня жидкости.

Ирригография, введен водорастворимый контраст (Оптипрей – 300-45 мл)
На рентгенограмме определяются нарушение топографии петель толстого кишечника, преимущественное расположение в левом фланке брюшной полости, высокое положение купола слепой кишки. Зонд в желудке.

Вывод

1. Пищеварительная система начинает закладываться на третьей неделе на головном конце эмбриона человека.
2. При нарушении процессов формирования органов пищеварительной системы возникают аномалии развития.
3. Аномалии развития часто сочетаются с другими пороками развития.
4. Благодаря современным методам диагностики становится возможным лечение аномалий развития органов пищеварения брюшной полости.

***Контактная информация**: Гельт Татьяна Давыдовна, **e-mail**: tatjana.gelt@yandex.ru*