ФГБОУ ВО СГМУ МИНЗДРАВА РОССИИ

КЛИНИЧЕСКИЙ СЛУЧАЙ: COVID-19-АССОЦИИРОВАННОЕ ПОРАЖЕНИЕ ПЕЧЕНИ НА ФОНЕ ТЕРАПИИ УРСОДЕЗОКСИХОЛЕВОЙ КИСЛОТОЙ

Выполнили:

Сафонова К.А. - врач-терапевт ОГБУЗ КБ №1

Ильин Д.Ю. - студент 6 курса 614 группы

лечебного факультета

Честных С.В. - студентка 4 курса 407 группы лечебного факультета

Научный руководитель: д.м.н., профессор кафедры факультетской терапии - Дехнич Н.Н.

Актуальность

- COVID-19-ассоциированное поражение печени – любые изменения функции печени, которые происходят во время прогрессирования коронавирусной инфекции и лечения пациентов с COVID-19, при наличии сопутствующих заболеваний печени или без них.
- Частота повреждения печени при COVID-19 - 15-53%.
- Причины: цитокиновый шторм, прямое повреждение гепатоцитов, гипоксия, побочное действие лекарственных препаратов, которые используют для лечения COVID-19.

Актуальность

- Для лечения патологии печени при COVID-19 может использоваться урсодезоксихолевая кислота

Антиоксидантное действие

Ингибирование всасывания холестерина в кишечнике

Улучшение метаболической активности

Блокирование слияние мембран вируса и клеток хозяина

Антиапоптотическое действие

Цель

- представить клиническое наблюдение пациента со среднетяжелым течением коронавирусной инфекции и COVID-19-ассоциированным поражением печени.

Методика

- Описание клинического случая пациента с диагнозом «Коронавирусная инфекция COVID-19» и изменениями функции печени смешанной природы, в лечении которого использовалась урсодезоксихолевая кислота.

- Через 2 месяца проведена динамическая оценка физикальных данных, общего и биохимического анализов крови, ультразвукового исследования органов брюшной полости.

Результаты исследований при поступлении

- Общий анализ крови - **лейкоцитоз** **$10,66 \times 10^9$/л**
- Биохимический анализ крови - повышение уровня общего **билирубина** **24 мкмоль/л**, **АЛТ** **112 Ед/л**, **АСТ** **77,6 Ед/л**
- УЗИ органов брюшной полости - **увеличение** правой доли печени, **замедление оттока желчи**, диффузные **изменения печени и поджелудочной железы**, свободная **жидкость** в брюшной полости
- МСКТ органов грудной клетки - **пневмофиброз, эмфизема** легких
- ЭКГ - фибрилляция предсердий, нарушение проводимости по правой ножке пучка Гиса
- ЭХОКГ - атеросклероз аорты, дилатация всех полостей сердца, снижение общей сократительной способности сердца, недостаточность митрального и трикуспидального клапанов II-III степени, легочная гипертензия

Диагноз

- **Основное заболевание:** Коронавирусная инфекция COVID-19, среднетяжелое течение.
- **Конкурирующее заболевание:** Вторичная дилатационная кардиомиопатия. ИБС. Атеросклеротический кардиосклероз. Атеросклероз аорты. Артериальная гипертензия 3 стадия, риск 4.
- **Фоновое заболевание:** Хронический бронхит. Пневмосклероз. Эмфизема легких. Злоупотребление алкоголем (анамнестически).
- **Осложнение:** Двусторонняя полисегментарная пневмония смешанной природы, среднетяжелое течение. ДН 0-I степень. ХСН IIБ, II-III ФК. Застой в легких, печени, периферические отеки, асцит. Двусторонний гидроторакс. Гидроперикард. Легочная гипертензия. Фибрилляция предсердий, постоянная форма.
- **Сопутствующее заболевание:** Хронический гепатит смешанной природы. Дискинезия желчевыводящих путей. Хронический холецистит. Мочекаменная болезнь. Хронический пиелонефрит.

Лечение

- Увлажненный O2 через маску
- Ремдесивир по схеме в/в
- Дексаметазон 20 мг в сутки в/в
- Гепарин 5000 ЕД 4 раза в сутки подкожно
- Цефоперазон/сульбактам 2,0 г 2 раза в сутки в/в
- Фуросемид 40-60 мг в сутки в/в
- Эналаприл 1,25 мг внутрь утром
- Бисопролол 2,5 мг внутрь в обед
- Аторвастатин 10 мг внутрь вечером
- Дигоксин 0,25 мг по 0,5 таблетки 2 раза в сутки
- Омепразол 20 мг 2 раза в сутки внутрь
- Амброксол 30 мг 3 раза в сутки внутрь

Урсодезоксихолевая кислота
500 мг 2 раза в день
per os

Рекомендации

- Диета 9, отказ от алкоголя.
- Эналаприл 1,25 мг утром внутрь под контролем АД; аторвастатин 10 мг вечером внутрь под контролем холестерина, АСТ, АЛТ, КФК; бисопролол 2,5 мг в обед внутрь по контролем ЧСС; дигоксин 0,25 по 0,5 таблетки 2 раза в сутки внутрь 5 дней в неделю 2 дня перерыв, апиксабан 5 мг 2 раза в сутки внутрь постоянно.
- Спиронолактон 50 мг 2 раза в сутки внутрь; диакарб 250 мг внутрь по 1 таблетке 3 раза в сутки 4 дня, далее курсами 1 раз в две недели.
- Урсодезоксихолевая кислота 500 мг 2 раза в сутки внутрь 2 месяца, поливитамины 1 месяц.

Изменение концентраций аланинаминотрансферазы (АЛТ) и аспартатаминотрансферазы (АСТ) в сыворотке крови у пациента Ш. в период с 24.03.2022 по 27.05.2022 (в течение двух месяцев)

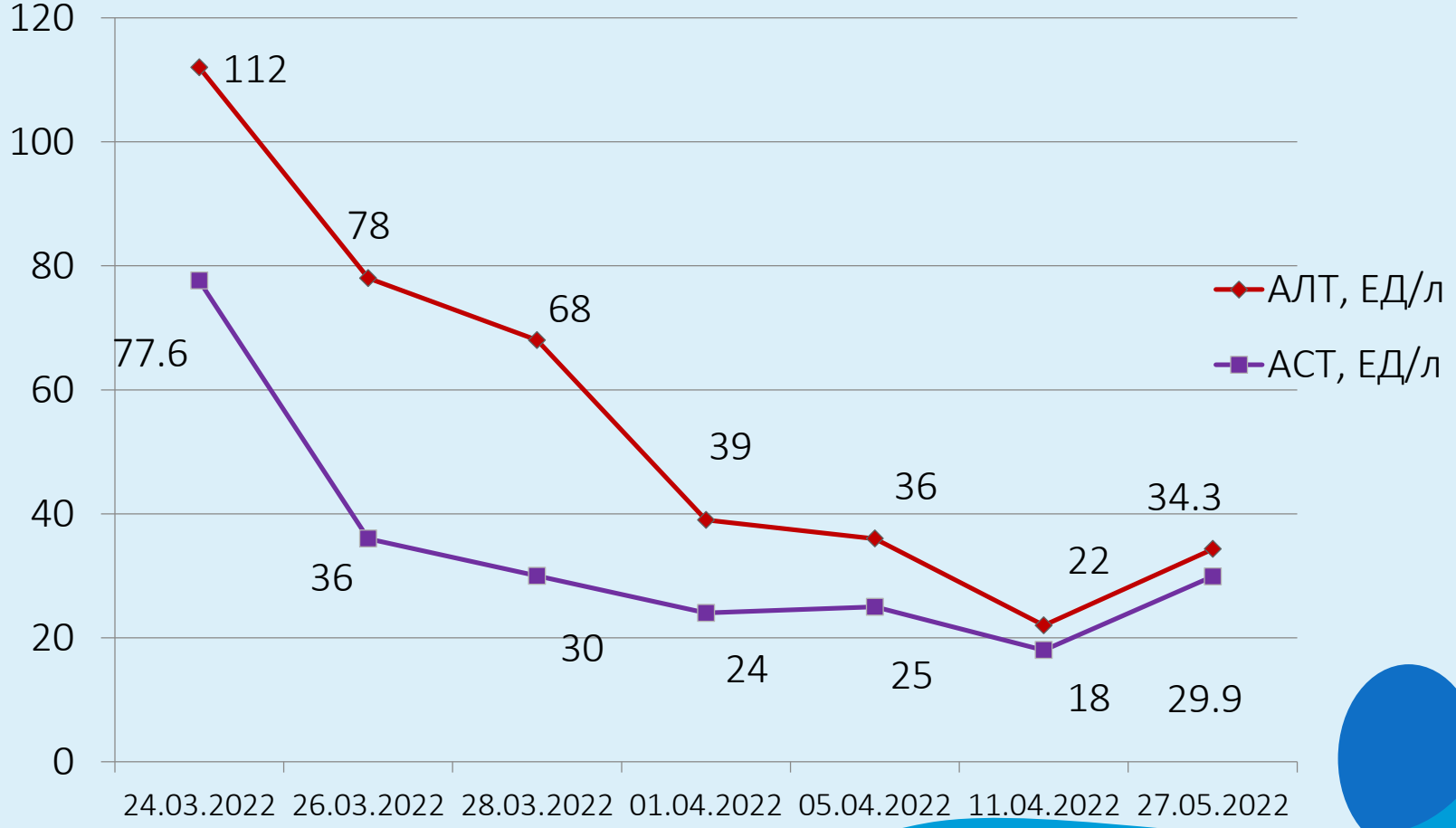

Изменение концентрации общего билирубина в сыворотке крови у пациента Ш. в период с 24.03.2022 по 27.05.2022 (в течение двух месяцев)

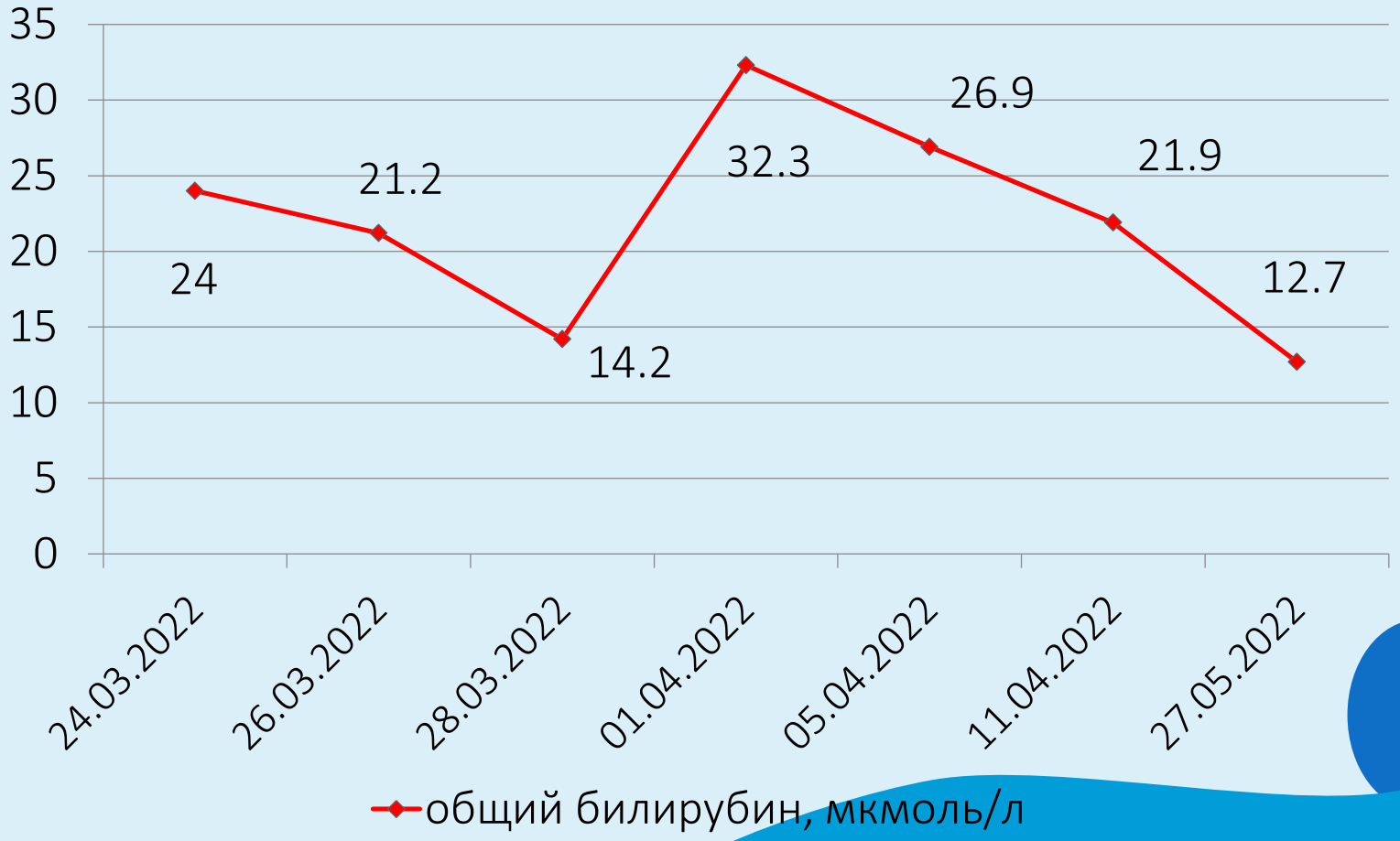

Динамическая оценка ультразвуковых размеров печени пациента Ш. при поступлении и через 2 месяца после выписки

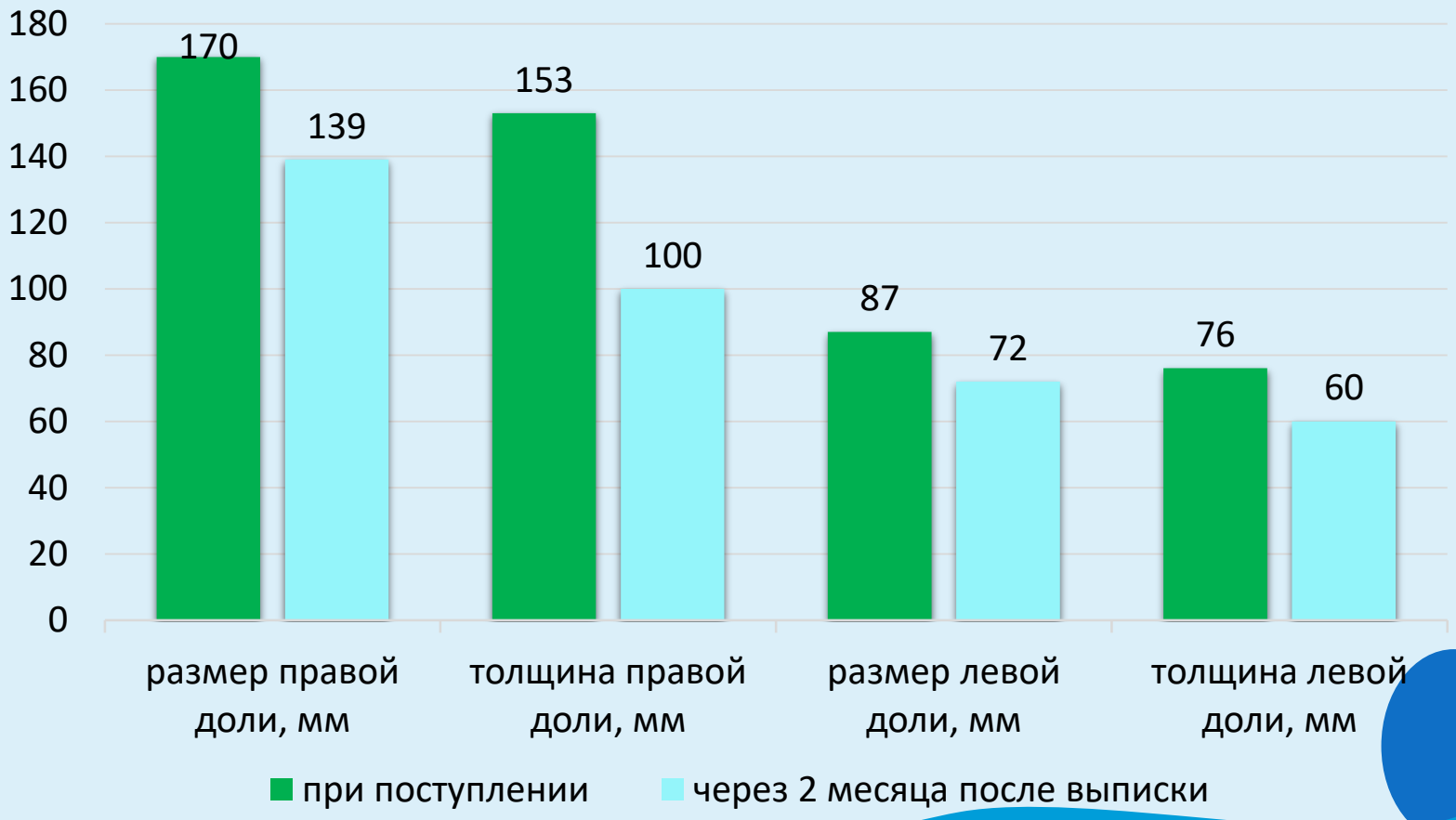

Заключение

- Препараты урсодезоксихолевой кислоты могут положительно влиять на течение COVID-19-ассоциированного повреждения печени, способствуя восстановлению её функции, о чем свидетельствует данный клинический случай.

- Однако для более точной оценки безопасности и эффективности необходимы дополнительные исследования на основе данных, полученных от большего количества пациентов.