ФГБОУ ВО «Смоленский государственный университет» МЗ РФ

XI Всероссийская научно-практическая конференция
с международным участием
«Актуальные проблемы науки XXI века»
Секция факультетской терапии

Клинический случай псевдомембранозного колита как осложнения антибактериальной терапии

Авторы работы:
студенты 4 курса лечебного факультета
Сысоева Инна Александровна (404 группа),
Хабирова Лия Тимуровна (414 группа),
Шайтур Роман Александрович (424 группа),
Научные руководители: д.м.н., профессор кафедры факультетской терапии **Дехнич Наталья Николаевна,** к.м.н., доцент кафедры факультетской терапии **Молотков Артем Олегович**

Смоленск 2023

Цель

- анализ клинического случая пациента с диагнозом «Псевдомембранозный колит»

Материалы и методы:

- опрос;
- физическое обследование;
- анализ медицинской документации, результатов лабораторных и инструментальных методов исследования.

Резюме:

у пациента М., 1970 г.р., имеющего операции по поводу инфаркта миокарда в анамнезе, после поступления в пульмонологический стационар ввиду нижнедолевой левосторонней пневмонии, в результате соответствующей антибиотикотерапии развился инфекционно-токсический шок позднее верифицированный в ходе гистологического исследования биоптатов толстой кишки как «псевдомембранозный колит». после коррекции лечения состояние пациента значительно улучшилось

Псевдомембранозный колит – это

воспалительное заболевание толстой кишки, преимущественно ассоциированное с инфекцией грамположительной анаэробной палочкой **Clostridium difficile**.

Встречается у **5 %** взрослого населения.

Проявления: диарея, лихорадка, боль в животе, лейкоцитоз.

Характеризуется выявлением **плотно спаянных с подлежащей слизистой оболочкой желто-зеленых и/или кремовых наложений** (псевдомембран) при эндоскопическом исследовании.

Ключевой фактор, нарушающий кишечную микробиоту и **способствующий возникновению C. difficile-ассоциированных заболеваний – это** прием антибактериальных препаратов **(клиндамицин, пенициллины, фторхинолоны и цефалоспорины).**

Из анамнеза:

- Артериальная гипертензия более 10 лет;
- Антигипертензивные препараты постоянно не принимает;
- Не курит, алкоголь не употребляет;
- В 2011 г. перенесен острый инфаркт миокарда передней стенки левого желудочка.

Апрель 2022 г. – повторный острый инфаркт миокарда, по причине которого проведен ряд оперативных вмешательств.

В ходе одного из них

перенесена клиническая смерть

- В кардиологическом стационаре пациент получал

антибактериальную терапию: фосфомицин, меропенем и

ванкомицин.

- Май 2022 г. - пациент выписан с улучшением на амбулаторное долечивание.

Из анамнеза:

- Далее общее состояние ухудшилось;
- Госпитализация в пульмонологическое отделение с жалобами на повышение температуры тела до 38ºС, выраженную общую слабость, редкий сухой кашель, периодически жидкий стул с примесью слизи до 3-5 раз в сутки.

Объективный осмотр

состояние тяжелое; телосложение нормостеническое;
ИМТ: 32,53 кг/м^2;
распределение подкожно-жировой клетчатки равномерное, оволосение по мужскому типу; температура тела 36,2ºС. Кожные покровы бледные, сухие, чистые, тургор снижен, периферических отеков нет.
Щитовидная железа не увеличена;
периферические лимфоузлы не пальпируются.
Костно-мышечная система внешне не изменена.

Результаты наблюдения

Дыхательная система: дыхание через нос свободное, грудная клетка внешне не изменена; границы легких слева уменьшены за счет экссудативного плеврита.

При их аускультации дыхание везикулярное, ослаблено в левом нижнем отделе, выслушиваются сухие рассеянные хрипы. ЧД = 18 в минуту.

Сердечно-сосудистая система: прекардиальная область внешне не изменена, границы относительной сердечной тупости – аналогично. При аускультации сердца тоны ритмичные, шумов нет. ЧСС = 100 в минуту, АД = 120/80 мм рт. ст.

Пищеварительная система: язык влажный, обложен белым налетом, живот мягкий, безболезненный при пальпации, печень не увеличена.

Мочевыделительная система: мочеиспускание нормальное, безболезненное, цвет мочи желтый.

Стул жидкий, коричневый с примесью слизи до 5 раз в сутки.

Данные МСКТ ОГК при поступлении: левосторонняя нижнедолевая пневмония, осложненная плевритом.

Лабораторная диагностика

После госпитализации пациент был обследован по плану отделения:

Методы исследования	Результаты
Анализы крови	
Общий анализ крови	Эритроциты 3,15 x 10^{12}/л Тромбоциты 111 x 10^{9}/л Лейкоциты 22,13 x 10^{9}/л
Биохимический анализ крови	Альбумин 17,4 г/л СРБ 642,4 мг/л Креатинин 439 ммоль/л Диастаза 207,1 г/л
Прокальцитониновый тест	10нг/л
Коагулограмма	Д-димер 6,64 мг/л
Альфа-амилаза мочи	777 г/л
Анализ асцитической жидкости	
Альфа-амилаза	Не выявлено
Микрофлора, чувствительность к антибиотикам	Не выявлено
ПЦР на COVID-19	
Носоглотка	Отрицательный
Ротоглотка	Отрицательный
Анализ плевральной жидкости	
Общий анализ	1000 мл асцитической жидкости, 28,4 г\л белка положительная реакция Ривальта, лейкоцитоз с преобладанием нейтрофилеза
Микрофлора, чувствительность к антибиотикам	Не выявлено

Инструментальная диагностика

Исследование	Результат
Эхо-КГ	Дилатация левых камер сердца, в меньшей степени правого предсердия, правый желудочек не расширен, общая сократительная способность снижена за счет зон гипокинезии в области средних и верхушечных сегментов передней стенки и МЖП, в области нижней стенки. Недостаточность II-III степени митрального и II степени трикуспидального клапанов, умеренная легочная гипертензия, «следы» жидкости в полости перикарда.
Видеоколоноскопия с множественной биопсией	Слизистая осмотренных отделов толстой кишки тотально покрыта фибрином, связанным со слизистой. При попытках отделения от стенки кишки слизистая выраженно кровоточит. В прямой и нижней трети сигмовидной кишки слизистая имеет «бугристый вид», в нижней трети прямой кишки (5см от ануса) обнаружены два эпителиальных образования умеренной плотности, слизистая здесь не визуализируется за счет фибрина, выраженно кровоточит при биопсии.

Гистологическое исследование биоптатов

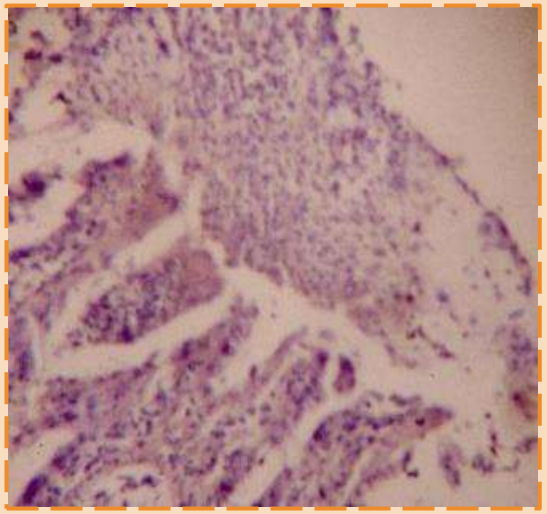

Некроз эпителия верхних отделов крипт, обилие нейтрофилов и фибрина в зоне повреждения.

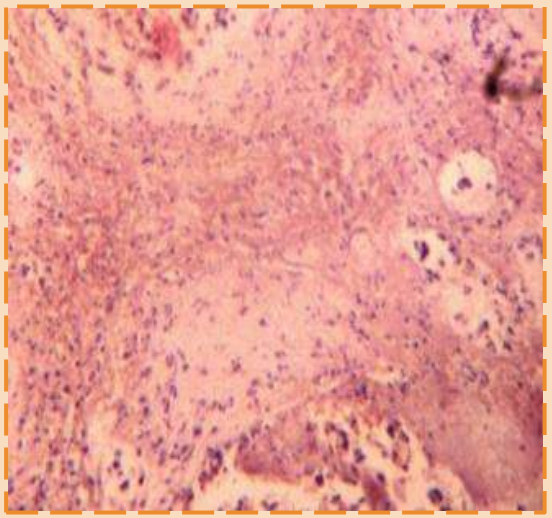

Выраженный отек, воспалительная инфильтрация, обилие фибрина в зонах повреждения крипт.

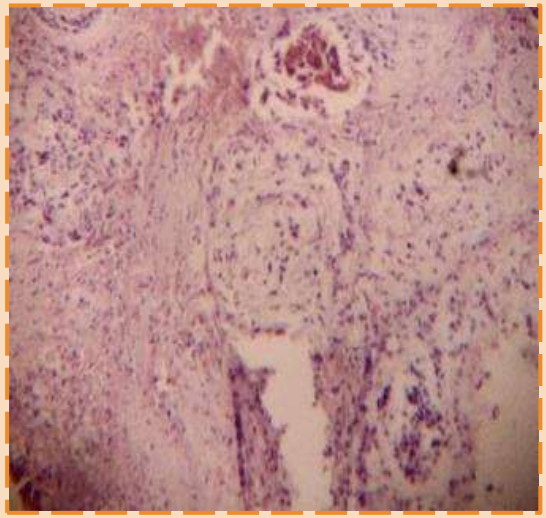

Некроз нескольких крипт, обилие фибрина и полиморфно-ядерных лейкоцитов на поверхности слизистой и в просвете желез.

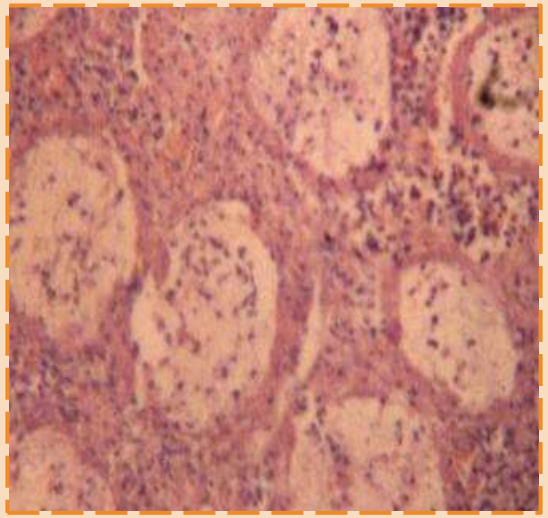

Некроз слизистой прямой кишки, малоструктурные железы с фибринозным экссудатом в просвете.

Окраска гематоксилином и эозином, ув. х 100

Лечение и результаты

ПУЛЬМОНОЛОГИЧЕСКОЕ ОТДЕЛЕНИЕ (ДО поступления в реанимацию)	РЕАНИМАЦИОННОЕ ОТДЕЛЕНИЕ (ПОСЛЕ установления окончательного клинического диагноза)
● ДИАГНОЗ: Левосторонняя нижнедолевая пневмония, осложненная плевритом. ● НАЗНАЧЕНИЕ: цефотаксим 2г 2 раза в сутки внутривенно.	● ДИАГНОЗ: C. difficile-ассоциированная болезнь, осложненное течение. Псевдомембранозный колит. Полиорганная недостаточность. ● НАЗНАЧЕНИЕ: 1) ванкомицин 500 мг 4 раза в сутки внутрь и 500 мг 4 раза в сутки в клизмах; 2) метронидозол 250 мг 3 раза в сутки внутрь; 3) продолжить смекту, пробиотики; 4) ввести свежезамороженную плазму до 1 литра в сутки под контролем гемодинамических и лабораторных показателей.

РЕЗУЛЬТАТЫ

● учащение диареи до 7 раз в сутки с регулярным появлением в кале примеси алой крови; ● снижение АД до 80/58 мм рт. ст.; ● боли в эпигастральной области, потливость. Далее пациент был переведен в реанимационное отделение с диагнозом: Шок смешанной природы, тромбоэмболический синдром (на фоне гиповолемии)». Впоследствии вынесен предварительный диагнозом: Энтероколит сложного генеза (на фоне предшествующей антибактериальной терапии), дисбактериоз».	● гемодинамика стабилизировалась; ● спустя 10 дней терапии пациент стал обходиться без инотропной поддержки, но сохранялась гипопротеинемия, коагулопатия, частота стула до 6 раз в сутки; ● отмечалось улучшение лабораторных показателей: СРБ 16,5 мг/л; креатинин крови 109 ммоль/л; прокальцитонин менее 0,5 нг/мл; лейкоциты 3,2 х 109/л; диастаз крови до 147,2 г/л; общий белок крови 50,6 г/л; эритроциты 3,49 х 1012/л; гемоглобин 105 г/л; тромбоциты 121 х 109/л; электролиты: натрий 146 ммоль/л, хлор 100,0 ммоль/л, калий 4,07 ммоль/л, ● ПТИ 70,0% ● ПТВ 12,5 сек ● МНО 1,16 ● АЧТВ 25,6 сек. Для дальнейшего лечения и обследования пациент переведен в гастроэнтерологическое отделение.

Выводы:

Основным фактором риска развития C. difficile-ассоциированных заболеваний является длительная антибактериальная терапия и, как ее следствие, угнетение облигатной анаэробной микрофлоры кишечника. В период приема антибактериальных препаратов и в течение 4-х недель после их отмены риск C. difficile-ассоциированных заболеваний повышается в 8-10 раз, в последующие 2 месяца в 3 раза. В случае пациента М. антибактериальная терапия по объективным причинам была длительной, что вероятно и послужило основным фактором колонизации толстого кишечника C. difficile с последующим развитием псевдомембранозного колита.