РЕДКИЕ ВИДЫ ИНВАГИНАЦИИ У ДЕТЕЙ

ФГБОУ ВО Смоленский государственный медицинский университет МЗ РФ

Студентки 6 курса педиатрического факультета Артёменкова Е.И., Мельникова В.М.

Научный руководитель: к.м.н., доцент Лабузов Д.С.

Актуальность

Инвагинация кишечника - наиболее частая форма приобретённой кишечной непроходимости у детей. Частота данной патологии примерно одинакова по данным отечественной и зарубежной литературы - до 4 случаев на 1000 среди детей до 1 года.

Материалы и методы

В процессе работы проанализированы оригинальные отечественные и зарубежные источники информации за 2018-2023 гг.

Проведена работа с пациентами: опрос, осмотр, проанализированы данные объективных методов исследования.

Виды инвагинаций кишечника у детей

- **тонко-тонкокишечная (3,4%)**
- илеоцекальная(93,7%)
- толстокишечная (2,8%)

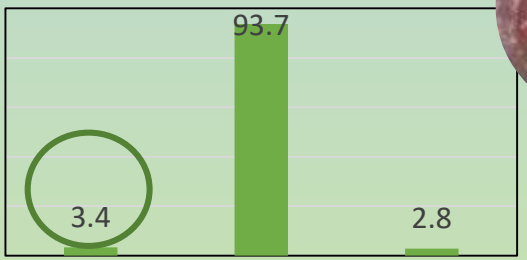

КЛИНИЧЕСКИЙ СЛУЧАЙ 1

Девочка, 1 год 4 мес.

Поступила с давностью заболевания 18 часов. Мать отметила резкое ухудшение аппетита, периодическое выраженное беспокойство ребёнка. Повышения температуры тела не было, до поступления частый стул бордового цвета стул со слизью.

Ребёнок капризный, в основном на руках у матери, периодически засыпает, вздрагивает. На осмотр реагирует негативно. Осмотр в состоянии медикаментозного сна (диазепам, димедрол в/м): живот мягкий, ребёнок на пальпацию в правых отделах и мезогастрии реагирует мимикой боли, двигательной реакцией, отворачивается от руки.

ОАК – лейкоцитоз ($14,0*10^{9}$)

УЗИ ОБП – повышенное газонаполнение петель, свободной жидкости нет.

С учётом невозможности исключить острую хирургическую патологию (в том числе илеоцекальную инвагинацию) выполнена диагностическая лапароскопия.

При ревизии органов брюшной полости: купол слепой кишки с аппендиксом имеют типично расположение, на 10-15 см выше илеоцекального угла ***обнаружено 9 участков тонко-тонкокишечной инвагинации (фото 1,2).*** Выполнена поэтапная дезинвагинация, длина внедрения кишки от 1,5 до 2 см, кишечник с минимальными участками кровоизлияний и отёка.

Фото 1,2

КЛИНИЧЕСКИЙ СЛУЧАЙ 2

Мальчик 14 лет, утром через 30 минут после завтрака появились резкие интенсивные боли в верхнем отделе живота. Отмечена тошнота, 2-х кратная рвота: съеденной пищей, затем с примесью зелени. По рекомендации матери принял Смекту, после приёма - повтор рвота светлым содержимым с включениями зелени.

Стул накануне, без особенностей. Доставлен в клинику детской хирургии через 3 часа от начала заболевания.

Из анамнеза: с 11 лет наблюдается у гастроэнтеролога по поводу гастрита, подтверждённого при ФГДС.

При осмотре: лежит на правом боку, периодически прижимает ноги к животу с жалобами на периоды интенсивных «режущих» болей в верхней части живота, кожа бледная, язык умеренно обложен белым налётом, живот не вздут, при пальпации мягкий, резко болезненный в эпи- и мезогастрии, симптомы раздражения брюшины сомнительные. Пульс до 110 в мин., ЧДД – до 24 в мин.

На основании имеющихся данных установлен предварительный диагноз: ***Прободная язва желудка? Заворот кишечника, синдром мальротации?***,имеются показания к экстренной лапароскопии.

При ревизии верхних отделов брюшной полости: признаков наличия выпота нет. При ревизии кишечника: купол слепой кишки в правой подвздошной области, аппендикс не изменён, при ревизии тонкой кишки – приблизительно ***на уровне перехода тощей и подвздошной кишки имеется тонко-тонкокишечная инвагинация (фото 3).***

Выполнена дезинвагинация, длина внедрения кишки до 8 см, кишечник умеренно отёчный, полнокровный, участки кровоизлияний в стенке и брыжейке.

Фото 3

Выводы

Таким образом, тонко-тонкокишечные формы кишечной инвагинации, встречающиеся в клинической практике, могут иметь свои клинические, диагностические и лечебные особенности, что необходимо учитывать в каждом конкретном случае этой патологии.