ФГБОУ ВО СГМУ МЗ РФ

Кафедра детской хирургии

Виноградов Д.А.
Гетманчук Ю.В.
Научный руководитель: доцент Васильев Н.С.

Амбулаторное лечение ожогов у детей

Актуальность

Термические ожоги частая ситуация в клинической практике. Дети подвижны, активны и особенно в раннем возрасте активно изучают мир, не зная опасности горячих предметов и жидкостей. Результаты лечения детей с термической травмой зависят от адекватной оценки тяжести состояния обожженной поверхности, достоверного определения глубины поражения кожного покрова, правильно выбранной тактики местного консервативного лечения в зависимости от фазы раневого процесса, возраста ребенка.

Материалы и методы

Проведен анализ использования мазевых повязок ПараПран и ВоскоПран у 8 детей с термической травмой. Наблюдение за детьми проводили амбулаторно в ЛПЦ «Матери и ребёнка». Возраст пациентов колебался от 1 года 3 месяцев до 12 лет. Глубина ожоговых ран у больных оценивалась согласно принятой в РФ классификации поражения (I-IV ст.). Под наблюдением находились дети с ожогами II и IIIA ст. площадью повреждения от 1,5 до 10% поверхности тела. Механизмы ожоговых травм: контакт с горячей жидкостью 6 детей (75%) и контакт с горячими поверхностями у 2 детей (25%). Дети обращались в центр первично, либо после посещения травмпункта или приёмного отделения СОКБ, без показаний для госпитализации.

Клинические случаи

Рис. 3,4,5. *Мальчик 1 г 5 мес., ухватился за разогретую плойку-выпрямитель волос матери. Термический ожог ладонной поверхности левой кисти II ст., площадь 1,5 %*

Рис. 6,7,8. *Мальчик 1 г 2 мес, мать опрокинула кружку с чаем на ребёнка. Ожог подмышечной области слева II ст., площадь 5 %*

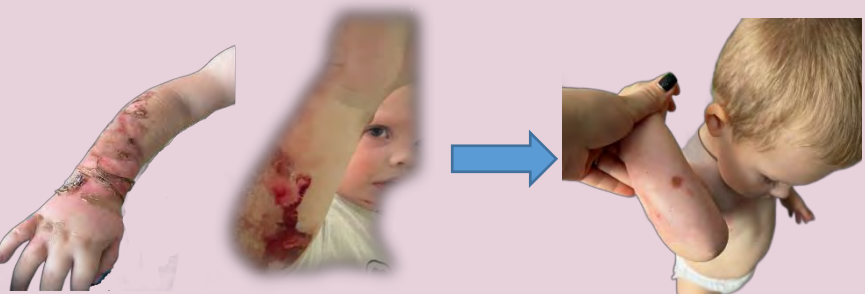

Рис. 9,10,11. *Мальчик 1 г 8 мес, получил ожог всего предплечья и наружной поверхности локтевого сустава горячей жидкостью – потянул скатерть, опрокинул заварочный чайник – при первичном обращении ожог II - IIIA ст. площадью повреждения до 10%.*

Цель

Оценить эффективность и безопасность использования раневых покрытий – мазевых повязок ПараПран и ВоскоПран у детей с термическими ожогами кожи в амбулаторных условиях.

Рис. 1,2. *Раневая повязка ПараПран/Воскопран, используемые в лечение пациентов.*

Лечение

Пероральная антибактериальная терапия (цефексим, амоксициллин/клавуланат от 5 до 7 суток) применялась у пациентов при позднем обращении (более 2-х дней от получения ожога), наличии минимальных признаков инфицирования, при выраженной эксудации. Первичная обработка поверхности проводилась хлорегсидином, далее наклыдывалась повязка/сетка ПараПран, с последующими 3-мя слоями стерильных салфеток. Следующая перевязка проводилась через 1 день, через 30 минут после приёма ибупрофена в форме суспензии или таблеток. Как правило, сетка минимально прилипала с ожоговой поверхности, в участках фиксации отмачивалась малыми порциями перекиси водорода. Далее проводили орошение раствором хлоргескидина или мирамистина и после чего накладывались сетки ВоскоПран с последующей перевязкой через 2 дня.

Результаты

Нагноение ран у детей не отмечено. Сроки эпителизации ожоговых ран колебались от 7 до 15 дней, в среднем – 10 суток, что зависело от площади и степени (II или IIIA ст.). Как правило, повязки/сетки хорошо снимались, смена их не причиняла выраженной болезненности детям.

Заключение

Наши наблюдения подтверждают эффективность и безопасность использования мазевых повязок/сеток ПараПран и ВоскоПран у детей с термическими ожогами кожи в педиатрической практике. Их можно рекомендовать для лечения детей с ожоговыми ранами II и IIIA ст и в амбулаторных условиях.