Белорусский государственный медицинский университет, г. Минск

Кафедра патологической физиологии

Артериит Такаясу: современные представления об этиологии, патогенезе и диагностике на примере клинического случая

Дубейко Андрей Владимирович

4 курс, лечебный факультет

Научный руководитель: ст.преп. Шуляк Екатерина Васильевна

Цель и задачи научной работы

Цель: проанализировать патогенетические и этиологические особенности артериита Такаясу, а также проблемы современной диагностики.

Задачи:

1. Рассмотреть этиологию и патогенетические особенности артериита Такаясу.
2. Выявить особенности патогенеза различных форм артериита Такаясу.
3. Изучить современную диагностику артериита Такаясу, в том числе на примере клинического случая.

Материалы и методы

Использовались современные научные данные литературы об этиологии и патогенезе артериита Такаясу, его диагностике.

Проведен ретроспективный анализ карты пациента, который наблюдался в УЗ «Минский клинический консультативно-диагностический центр». На момент изучения материалов, пациенту был выставлен диагноз неспецифический аортоартериит. Подробно изучены жалобы, анамнез заболевания, различные лабораторные (общий анализ крови, биохимический анализ крови) и инструментальные (ЭХО-КГ, дуплексное исследование сосудов) методы. При проведении исследования соблюдались правила биомедицинской этики (сохранение врачебной тайны и конфиденциальность информации).

Артериит Такаясу

Артериит Такаясу (Неспецифический аортоартериит) – ревматическое заболевание, которое проявляется первично хроническим системным воспалением стенки крупных артерий эластического типа. Этиология до конца не выяснена. Предполагается аутоиммунная природа данной патологии. Статистически заболевание выявляется редко (1-2 случая на 1 млн населения), чаще выявляется у женщин (около 80%).

Рис. 1 – артерия эластического типа

Артериит Такаясу

В патогенез процесса изначально вовлекаются наружные слои стенки артерии, с возможностью полного трансмурального распространения. Формируются гранулемы, состоящие преимущественно из лимфоцитов, плазмоцитов и фибробластов. Затем они фиброзируются, вызывают пролиферацию эндотелия с дальнейшим стенозированием сосуда и возможностью тромбообразования. Это приводит к ишемии органов и тканей, тромбозам.

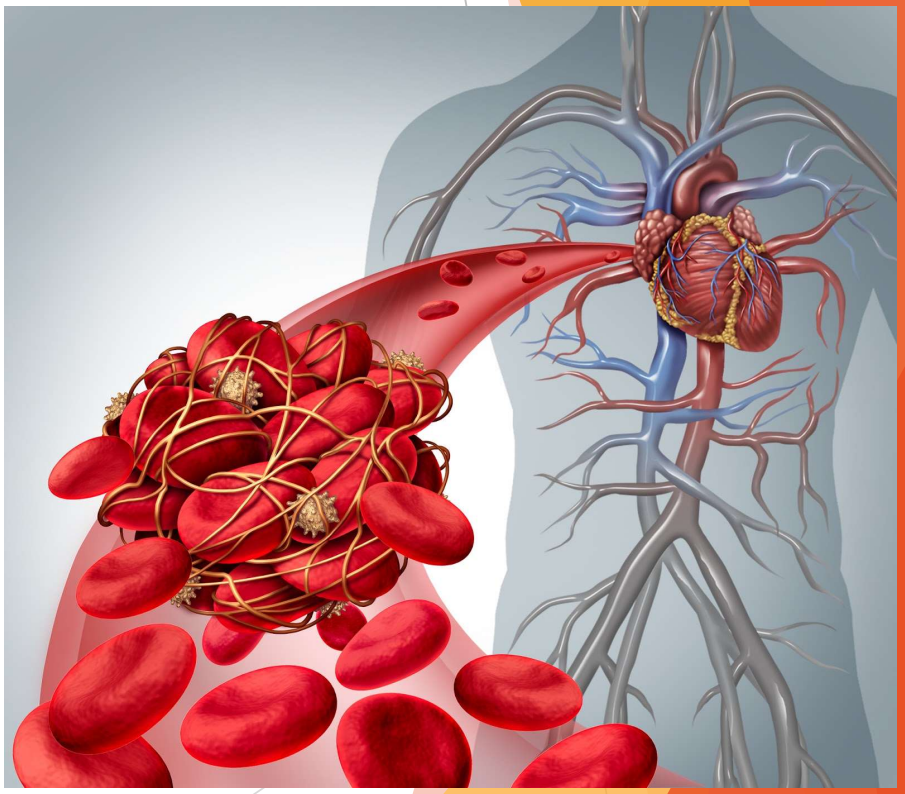

Рис. 2 – тромбоз

Типы неспецифического аортоартериита

В зависимости от анатомической распространенности процесса выделяют несколько типов аортоартериита:

- I – дуга аорты и ее ветви (общие сонные артерии, плечеголовной ствол);
- IIa – восходящий отдел, дуга аорты и ее ветви;
- IIb – восходящий отдел, дуга аорты и ее ветви, нисходящий грудной отдел;
- III – нисходящий грудной, брюшной отделы аорты и (или) почечная артерии;
- IV – брюшной отдел аорты и (или) почечные артерии;
- V – IIb и IV типы.

I тип неспецифического аортоартериита

При этом типе происходит поражение дуги аорты и её ветвей (сонных артерий, плечеголовного ствола, подключичных артерий).

Следовательно, может нарушаться кровоснабжение головного мозга и верхних конечностей. Возникает гипотрофия и слабость мышц рук, асимметрия при измерении артериального давления на руках, снижение пульса на лучевых артериях. Также можно наблюдать ишемию головного мозга и ее проявления: головная боль, тошнота, головокружение, обмороки, нарушение координации. При тяжелом течении может возникнуть инсульт головного мозга.

IIа тип неспецифического аортоартериита

При этом типе происходит поражение восходящего отдела, дуги аорты и ее ветвей.

Следовательно, могут наблюдаться нарушения кровоснабжения головного мозга и верхних конечностей, как при I типе, а также расстройства коронарного кровообращения. Возникает ишемия миокарда с ее проявлениями: стенокардия, чувство сердцебиения, одышка, слабость. При тяжелом течении может возникнуть инфаркт миокарда.



IIb тип неспецифического аортоартериита

При этом типе происходит поражение восходящего отдела, дуги аорты и ее ветвей, нисходящего грудного отдела.

Картина поражений сходна с таковой при IIа типе неспецифического аортоартериита: нарушение кровоснабжения сердца, головного мозга и верхних конечностей.

III тип неспецифического аортоартериита

При этом типе происходит поражение нисходящего грудного, брюшного отдела аорты и (или) почечных артерий.

Следовательно, могут наблюдаться нарушения кровоснабжения почек, органов брюшной полости и нижних конечностей. Возникает почечная недостаточность, уремия, инфаркт почек. Также могут наблюдаться ишемии и некрозы кишечника, гипотрофия и болезненность мышц ног, перемежающая хромота.



IV тип неспецифического аортоартериита

При этом типе происходит поражение брюшного отдела аорты и (или) почечных артерий.

Картина поражений сходна с таковой при III типе неспецифического аортоартериита: нарушения кровоснабжения почек, органов брюшной полости и нижних конечностей.

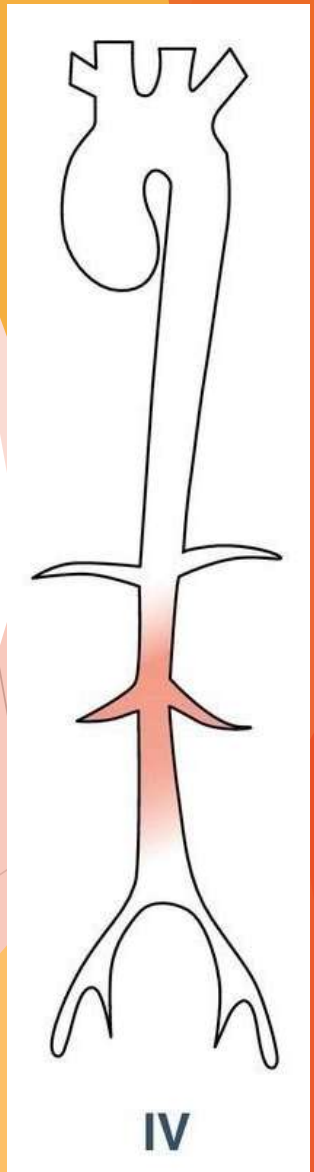

V тип неспецифического аортоартериита

При этом типе происходят поражения как при IIb и IV типах. Фактически поражается вся аорта.

Соответственно, могут наблюдаться поражения, характерные для любого предыдущего типа аортоартериита: нарушение кровоснабжения сердца, головного мозга, верхних конечностей, почек, органов брюшной полости и нижних конечностей.

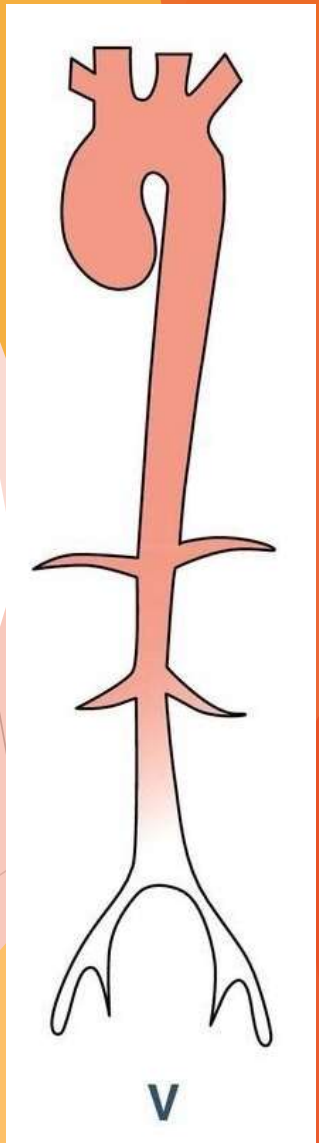

Диагностика Артериита Такаясу

Клинические проявления зависят от анатомического типа патологии. К ним относят: головные боли, обмороки, слабость рук и ног, ассиметрия артериального давления и слабость пульса, стенокардия, одышка.

Можно заметить, что они достаточно неспецифичны и могут быть характерны для ряда других заболеваний сердечно-сосудистой системы: артериальной гипертензии, ишемической болезни сердца, атеросклероза.

Диагностика Артериита Такаясу

При лабораторных методах исследования также наблюдается неспецифическая картина: увеличение СОЭ и уровня С-реактивного белка. Данная патология также не имеет специфических иммунологических маркеров, в отличие от большинства других ревматических заболеваний.

Среди инструментальных методов диагностики используют артериографию и ее современные варианты (компьютерную томографическую, магнитно-резонансную), однако это малоэффективно на ранних стадиях болезни. Наиболее информативным, но в то же время труднодоступным в настоящее время считают позитронно-эмиссионную томографию (ПЭТ)

Клинический случай

Пациентке, 1954 года рождения, в 2015 году был выставлен диагноз неспецифический аортоартериит 1 степени активности. Жалобы из анамнеза: головокружение, шумы в ушах, кратковременные потери сознания. При объективном обследовании: пульс слабого наполнения, асимметрия артериального давления на верхних конечностях. При проведении дуплексного сканирования с цветовым допплеровским картированием (ЦДК) брахиоцефальных сосудов (БЦС) были выявлены признаки стеноза правой (75-80%) и левой (60-75%) подключичной артерии (ПкА), а также окклюзия правой позвоночной артерии и стеноз устья внутренней сонной артерии (ВСА) справа и наружной сонной артерии (НСА) слева. При лабораторных исследованиях были обнаружены повышение СОЭ и постепенное повышение уровня С-реактивного белка. Была назначена терапия метилпреднизолоном и гидроксихлорохином. Рекомендованы периодические повторные лабораторные и инструментальные методы для отслеживания динамики заболевания.

Клинический случай

На приеме в 2022 году пациентка предъявляла жалобы на одышку при нагрузке. Позже появились жалобы на отеки нижних конечностей, слабость мышц рук. При проведении ЭХО-КГ определялось уплотнение стенок аорты, регургитация крови на всех клапанах сердца. На дуплексном сканировании с ЦДК БЦС: стеноз правой ПкА 80-90%, левой ПкА 75-80%, окклюзия правой позвоночной артерии, стеноз устий обоих НСА 30%, стеноз устья правой ВСА. При лабораторных исследованиях также обнаруживается абсолютный лейкоцитоз, повышение СОЭ и постепенное повышение уровня С-реактивного белка. У пациентки также выявлен диагноз остеопороз. К терапии было добавлено применение Пролиа (деносумаб).

Выводы:

1. Артериит Такаясу является редкой патологией с неясной этиологией, первично-хроническим течением, неспецифической и стертой симптоматикой на ранних стадиях.
2. Клинические проявления артериита Такаясу зависят от его анатомического типа.
3. Своевременное выявление и ранняя диагностика артериита Такаясу в настоящий момент является затруднительной из-за особенностей его этиопатогенеза, труднодоступности высокоточных методов инструментальной диагностики.
4. В рассмотренном клиническом случае диагноз был выставлен уже на фоне его симптоматических проявлений, в то время как морфологически он сформировался раньше. С этим связанно дальнейшее прогрессирование процесса, несмотря на применяемую терапию.

Литература:

1. Быстрицкая Н.С. Клинический случай дебюта артериита Такаясу при первично выявленном инфаркте миокарда / Н.С. Быстрицкая [и др.] // Современные проблемы науки и образования. — 2021. — № 1. — С. 42.

2. Жумаева Х.Р. Клинический случай артериита Такаясу с критическим поражением ветвей дуги аорты (болезнь Такаясу) / Х.Р. Жумаева [и др.] // Бюллетень науки и практики. — 2021. — № 12. — С. 122-126.

3. Захарова Е.В. Трудности диагностики системных васкулитов с вовлечением средних и крупных сосудов и поражением почек / Е.В. Захарова [и др.] // Нефрология и диализ. — 2020. — № 1. — С. 108-130.

4. Койлубаева Г.М. Клинические проявления, варианты течения и осложнения артериита Такаясу у кыргызских пациентов / Г.М. Койлубаева [и др.] // Современная ревматология. — 2021. — № 1. — С. 38-45.

Спасибо за внимание!