XI Всероссийская научно-практическая конференция студентов и молодых ученых с международным участием
"АКТУАЛЬНЫЕ ПРОБЛЕМЫ НАУКИ XXI ВЕКА: ОСЕННИЙ МАРАФОН"

Учреждение образования «Белорусский государственный медицинский университет»
Кафедра челюстно-лицевой хирургии

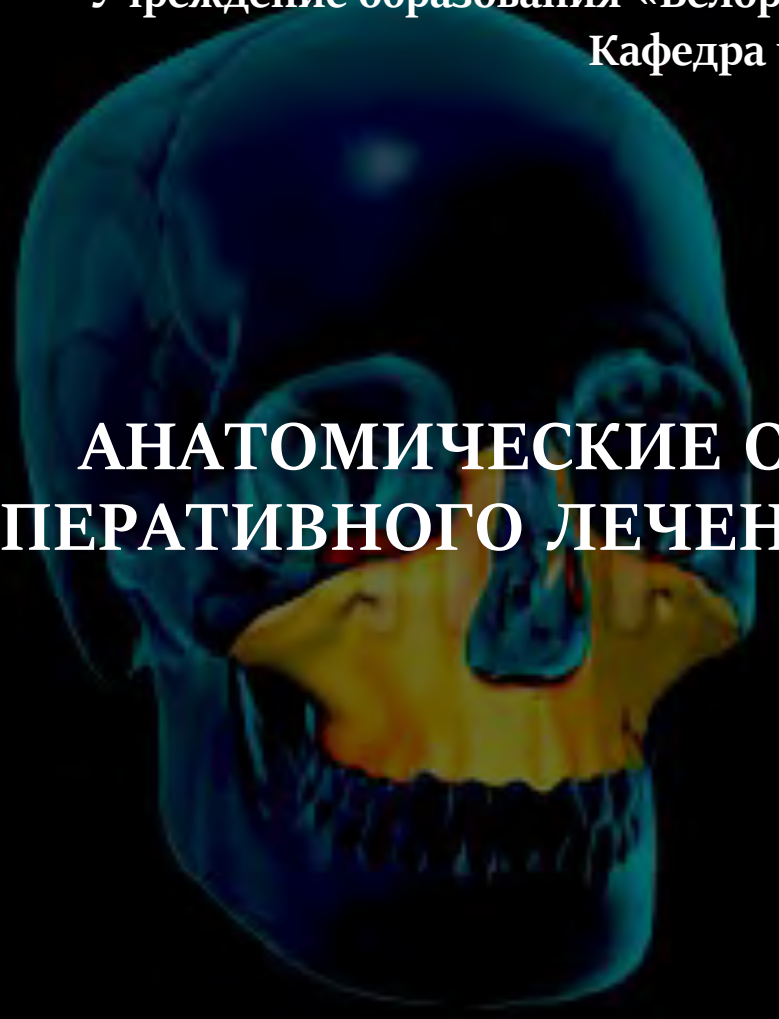

АНАТОМИЧЕСКИЕ ОСОБЕННОСТИ В ПЛАНИРОВАНИИ ОПЕРАТИВНОГО ЛЕЧЕНИЯ ПАТОЛОГИИ ВЕРХНЕЙ ЧЕЛЮСТИ

Кончак Владислав Вячеславович
врач-интерн УЗ «11-я ГКБ» г. Минска
Корноухова Полина Викторовна
студентка 6 курса педиатрического факультета
Научный руководитель:
Черченко Наталья Николаевна, канд. мед. наук, доцент

Минск, 2023

Актуальность

Топографо-анатомические соотношения корней больших коренных зубов и дна верхнечелюстной пазухи (ВЧП) обусловливает риск развития травматической перфорации дна ВЧП и одонтогенного синусита при удалении моляра, а также осложнений оперативного вмешательства в области моляров.

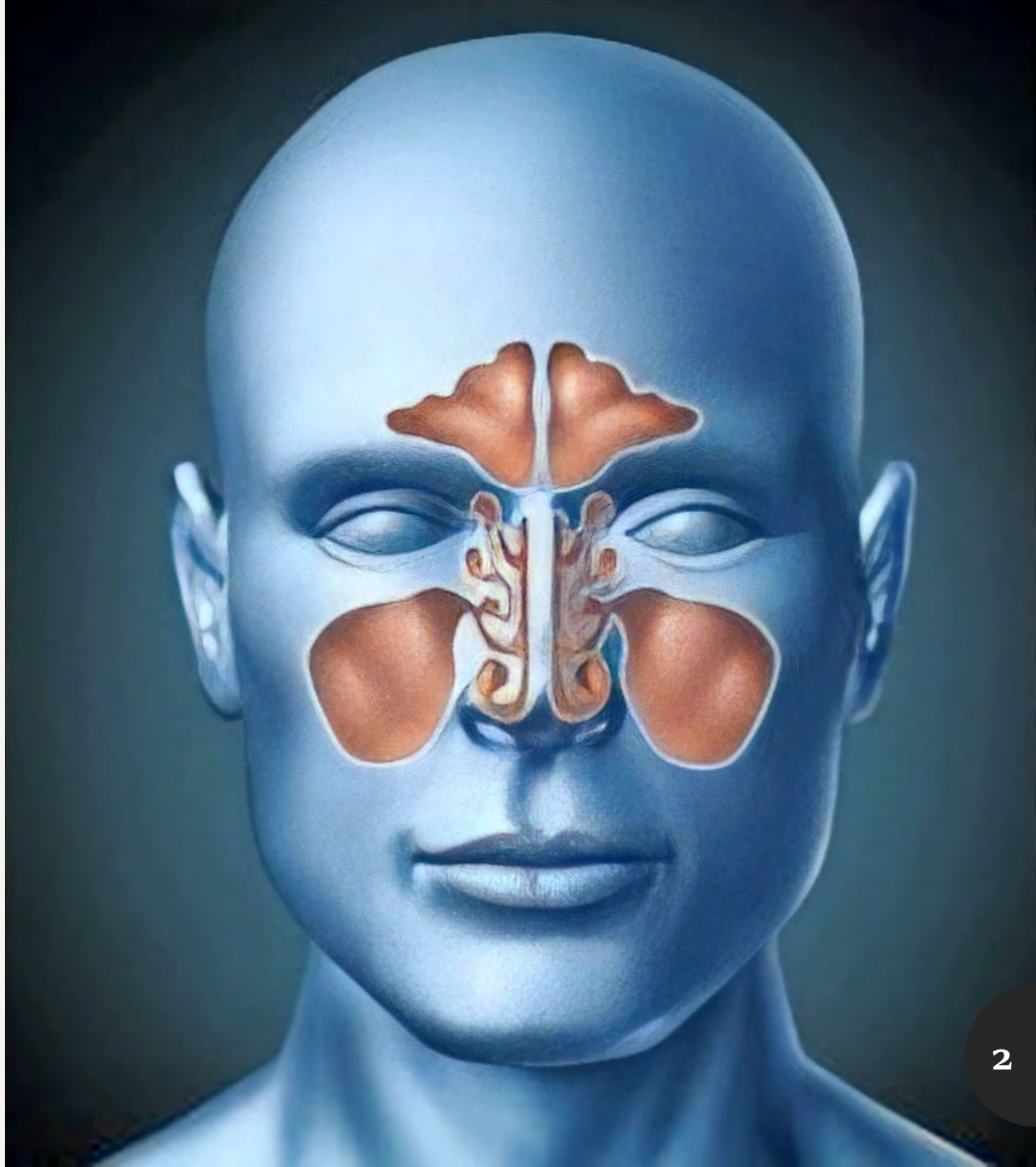

Конусно-лучевая компьютерная томография

Получение четких диагностических изображений гайморовой пазухи во всех направлениях.

Детализация региональной анатомии.

Определение слизисто-надкостничных утолщений и их протяженность.

Исключение/диагностика наличия патологических состояний.

Варианты вертикальных взаимоотношений корней зубов и нижней стенки ВЧП

- Тип 0, дно верхнечелюстной пазухи расположено выше верхушек корней зуба;
- Тип 1, верхушки корня зуба контактируют с дном верхнечелюстной пазухи;
- Тип 2, боковая поверхность апикальной трети небного корня зуба контактирует с нижней стенкой верхнечелюстной пазухи и несколько выбухает в ее просвет;
- Тип 3, небный корень зуба выступает в просвет верхнечелюстной пазухи.

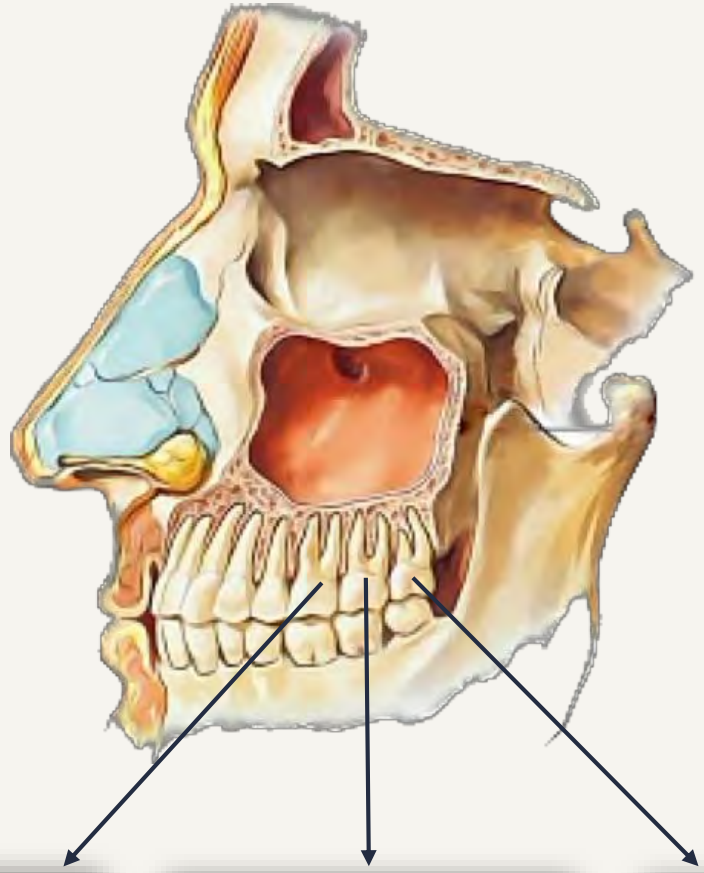



Первый моляр

Второй моляр

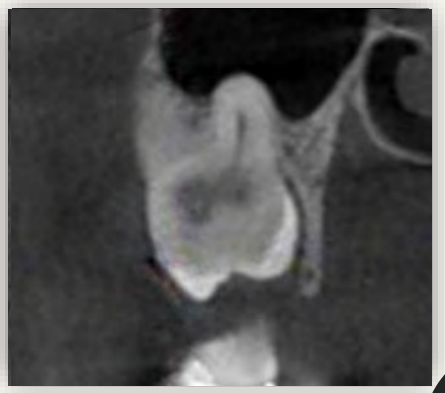

Третий моляр

По Shokri et al., 2014, в модификации по Кабаку С.Л. и др.

Цель работы

Изучить топографо-анатомические соотношения корней моляров и дна верхнечелюстной пазухи у взрослых пациентов как важный аспект планирования оперативных вмешательств на верхней челюсти.

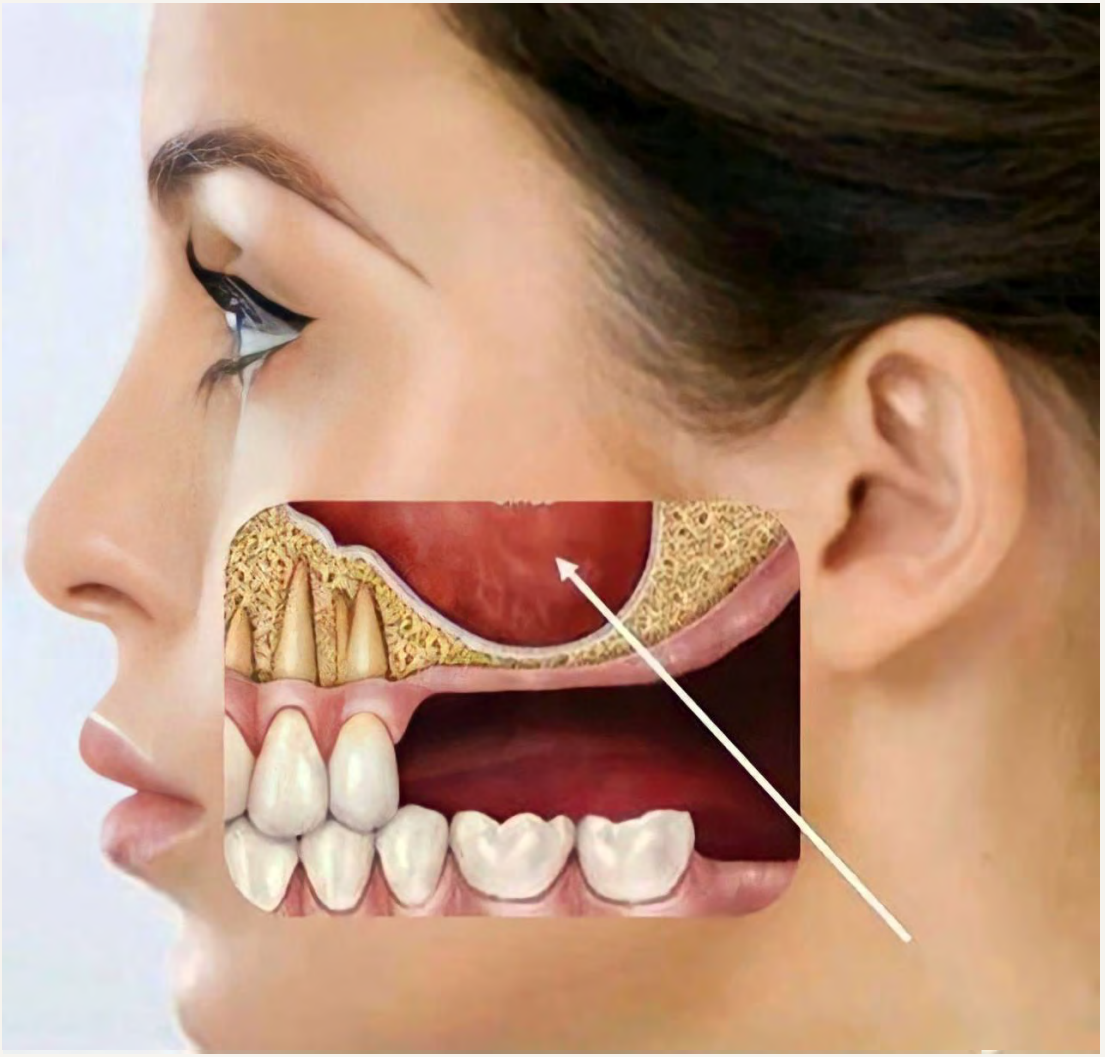

Материалы и методы

Возраст пациентов составил 44,8 (39,9; 49,6) лет.

Дизайн исследования: выборочное, одномоментное, поперечное.

Материалом исследования послужили данные конусно-лучевой компьютерной томографии челюстно-лицевой области у 50 взрослых пациентов приёмного отделения УЗ «11-я городская клиническая больница г. Минска» и УЗ «Минский клинический консультативно-диагностический центр» с 2021 по 2023 годы.

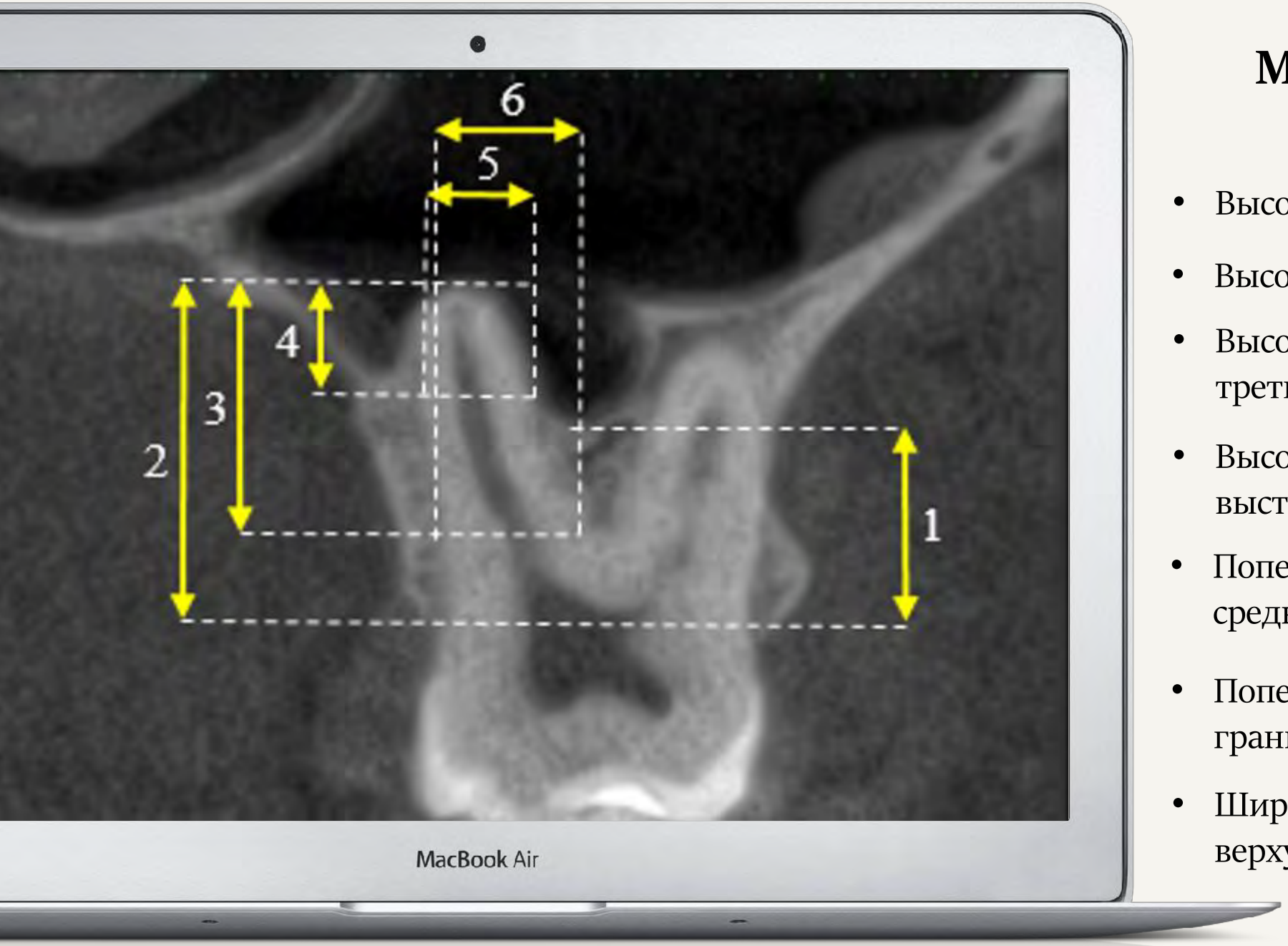

Морфометрические параметры:

- Высота альвеолярного отростка
- Высота нёбного корня
- Высота нёбного корня от средней трети до верхушки
- Высота части нёбного корня, выступающей в просвет ВЧП
- Поперечный размер нёбного корня в средней трети
- Поперечный размер нёбного корня на границе ВЧП
- Ширина костной пластинки от верхушки корня до дна ВЧП

Основы клинической морфологии зубов / Р.П. Самусев, С.В. Дмитриенко, А.И. Краюшкин // Москва: Мир и Образование, 2002.

Статистический метод исследования

Критерий Колмогорова-Смирнова → Правильный характер распределения признаков → **Параметрические методы статистического анализа**

- Оценка достоверности различий количественных признаков между двумя группами в зависимости от наличия патологии верхнечелюстной пазухи. — **t-критерий Стьюдента**
- Оценка достоверности различий количественных признаков между группами. — **Однофакторный дисперсионный анализ (ANOVA)**
- Достоверность наличия патологии верхнечелюстной пазухи в зависимости от типа соотношения корня зуба и дна ВЧП. — **Chi-square test (χ^2, p)**
- Корреляционный анализ морфометрических параметров. — **Корреляционный анализ Пирсона**

Распределение моляров по типу соотношения корня зуба и дна ВЧП

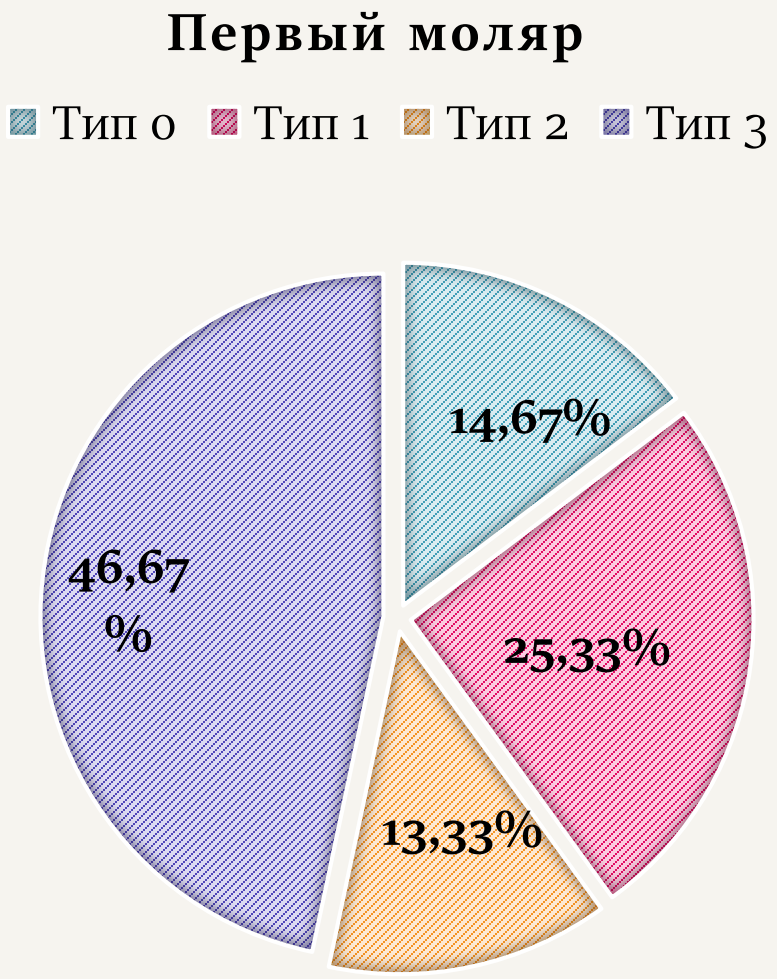

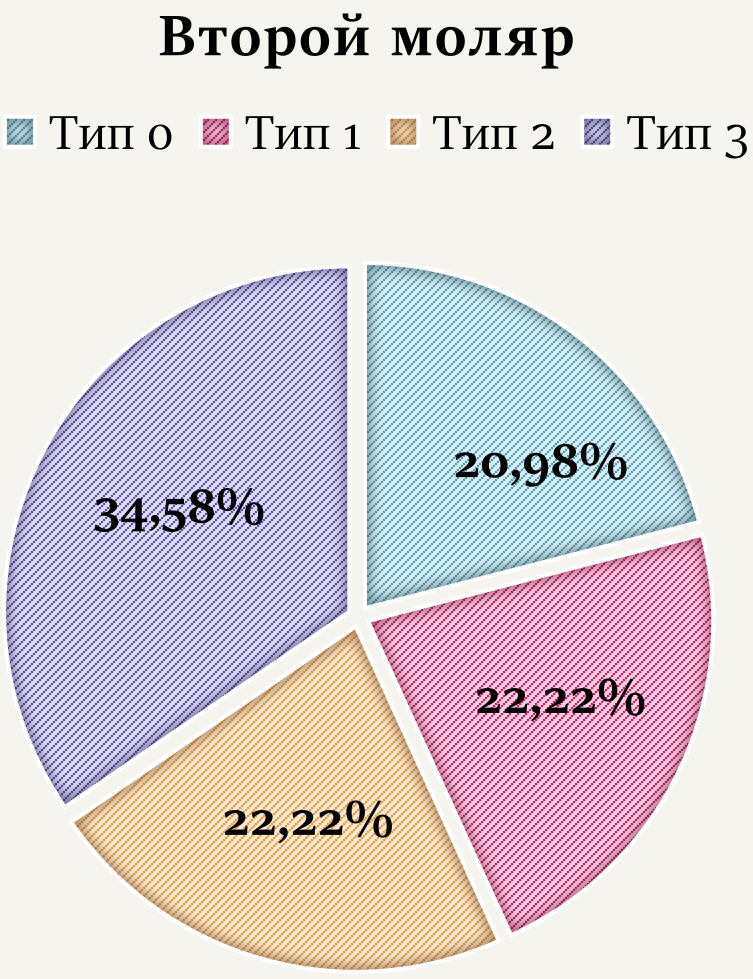

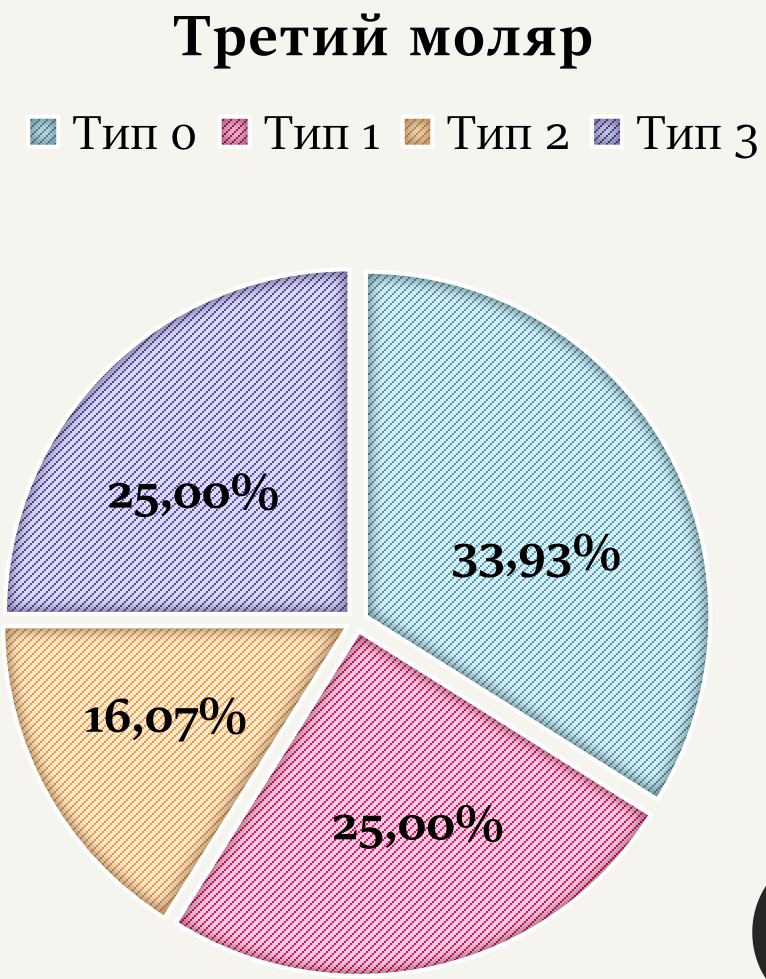

Распределение типов больших коренных зубов

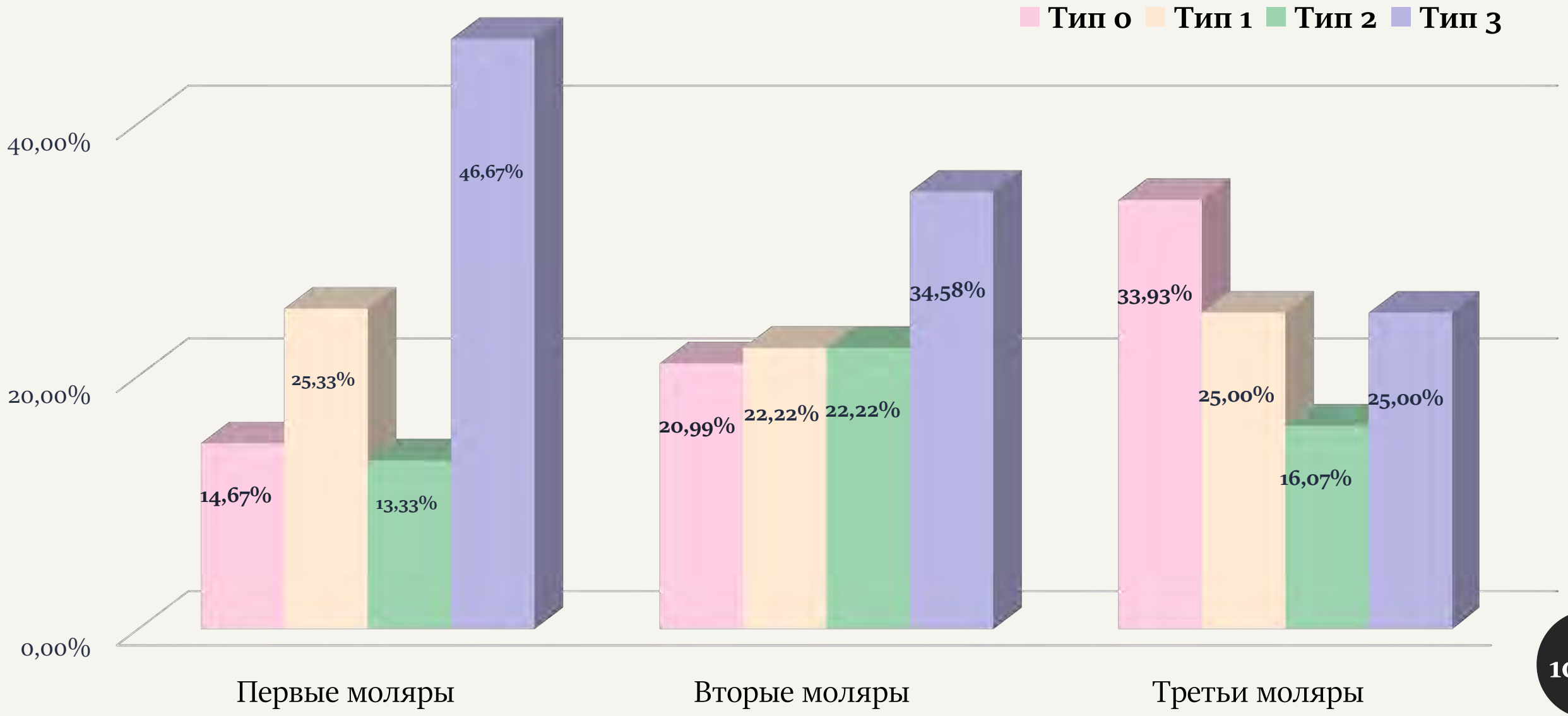

Результаты и их обсуждение

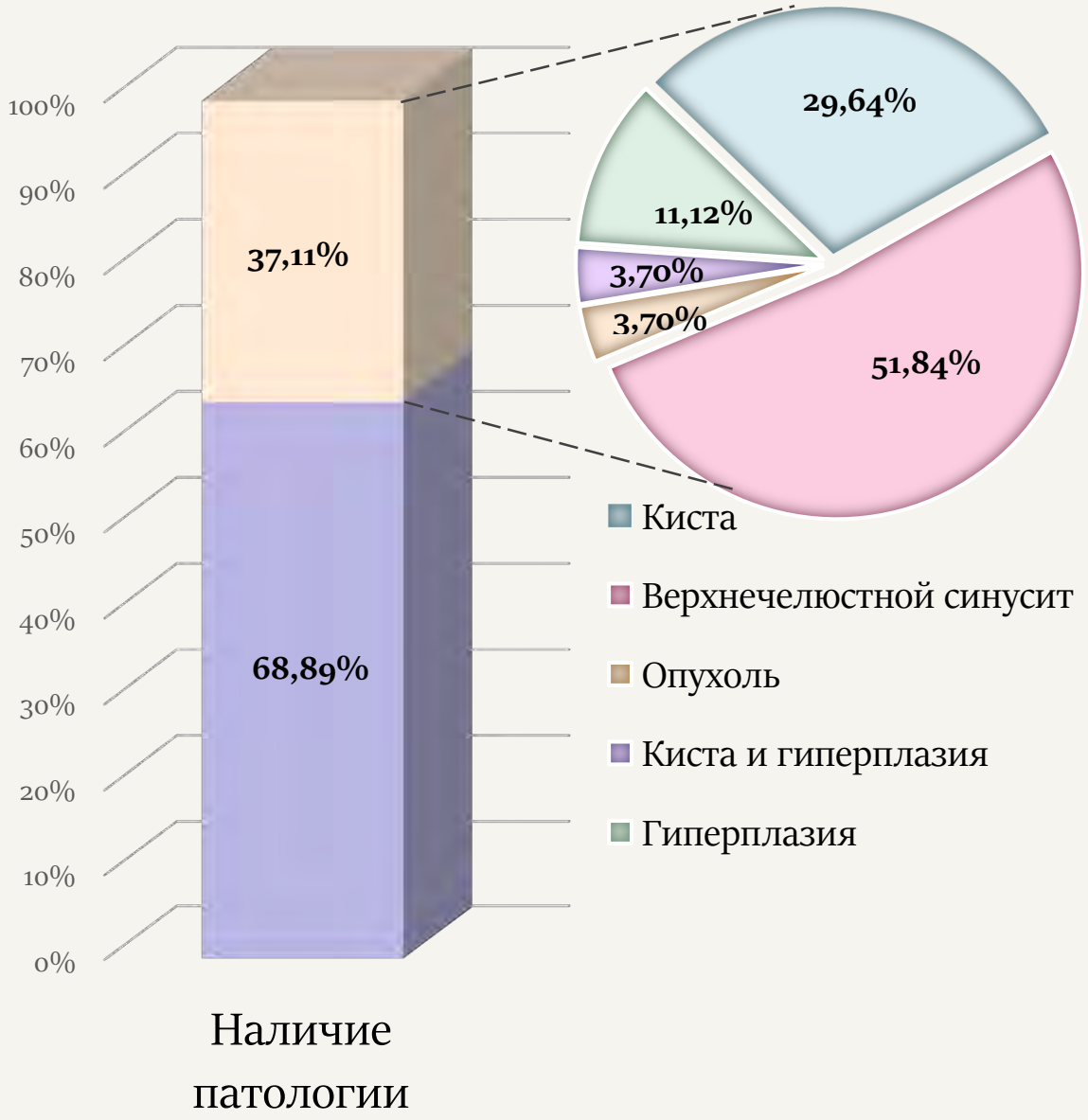

- Патология верхнечелюстной пазухи наблюдалась в 37,11% случаев и включала: киста – 29,64%; верхнечелюстной синусит – 51,84%; опухоль – 3,7%; киста и гиперплазия – 3,7%; гиперплазия –11,12%.
- Первый моляр отсутствовал в 22,68% случаев, второй моляр – в 16,49% случаев; третий моляр – в 40,63% случаев.
- Наличие патологии в пазухе статистически значимо не зависело от типа соотношения корня зуба и дна ВЧП (Chi-square test: первый моляр – $\chi2=2,39$, $p=0,49$; второй моляр – $\chi2=4,38$, $p=0,22$; третий моляр – $\chi2=7,13$, $p=0,068$).

- Выявлены статистически значимые различия в размере высоты корня от средней трети до верхушки вторых моляров ($t=2,27$, $p=0,028$), а также размера высоты части корня, выступающей в просвет верхнечелюстной пазухи ($t=3,00$, $p=0,0068$), в зависимости от наличия патологии ВЧП.

Высота альвеолярного отростка в зависимости от типа соотношения корня зуба и дна ВЧП

Выявлены статистически значимые различия между высотой альвеолярного отростка, в зависимости от типа соотношения корня зуба и дна ВЧП.

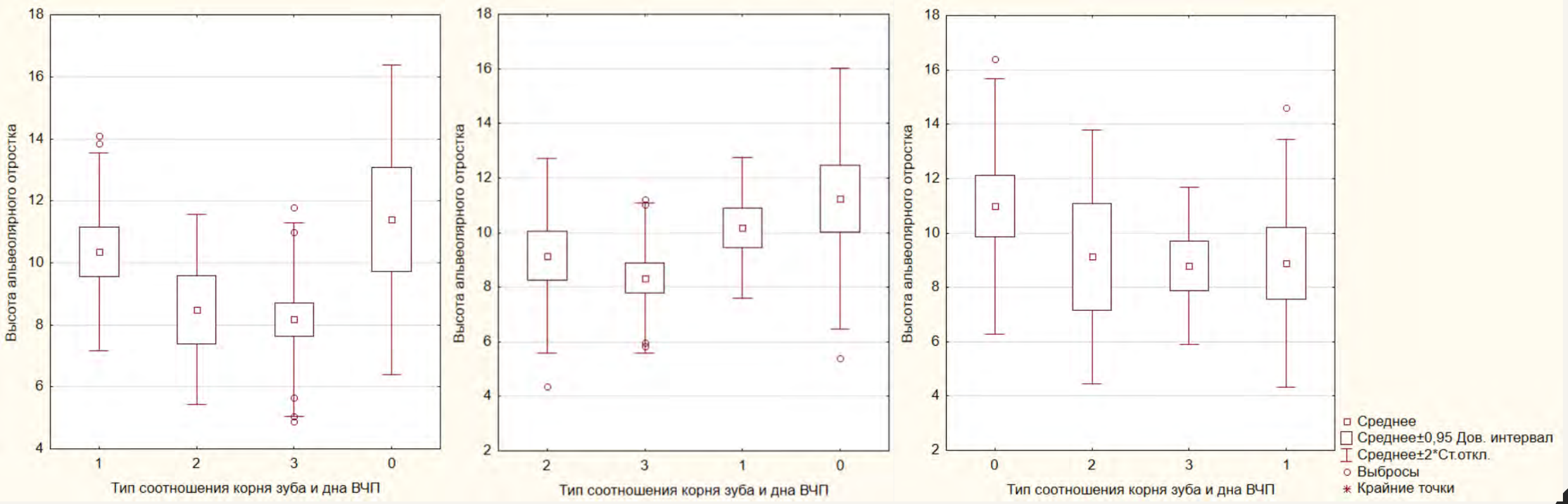

Первый моляр
(F=13,12; p=0,00001)

Второй моляр
(F=10,71; p=0,00007)

Третий моляр
(F=3,77; p=0,00067)

Выявлены прямые корреляции между:

высотой корня первого моляра и высотой альвеолярного отростка;

высотой части корня первого моляра, выступающей в просвет верхнечелюстной пазухи и поперечным размером корня на границе дна верхнечелюстной пазухи.

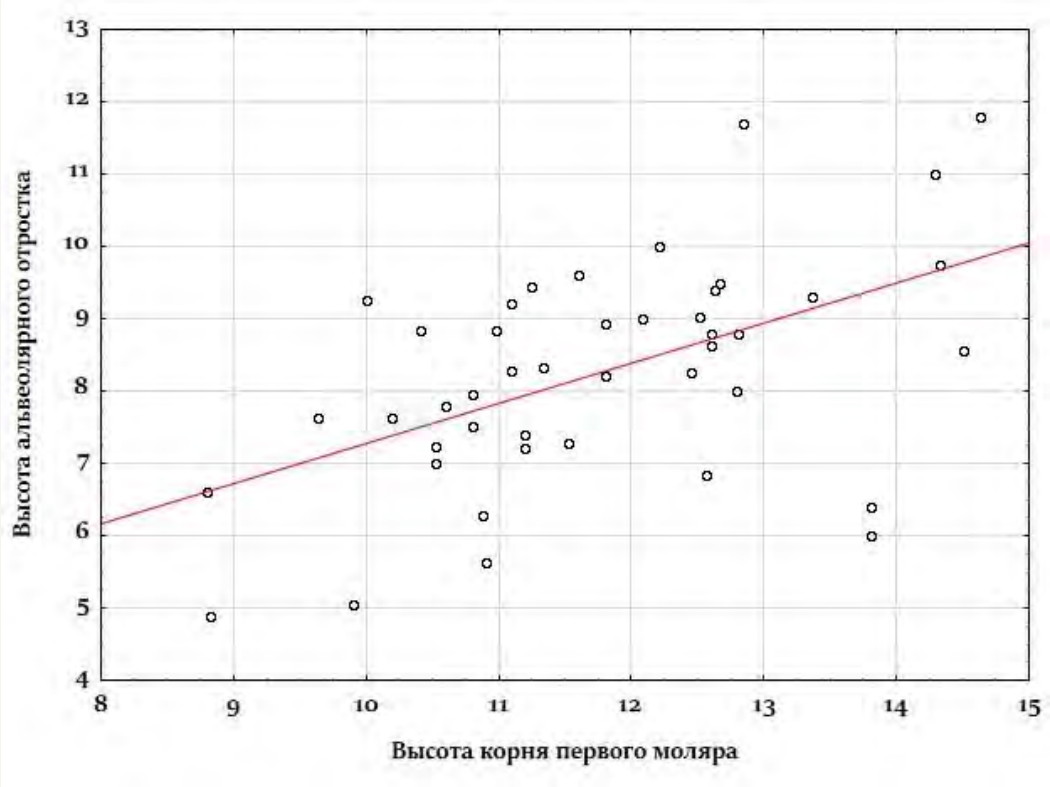

График зависимости высоты альвеолярного отростка от высоты корня первого моляра (r=0,52, p=0,0003)

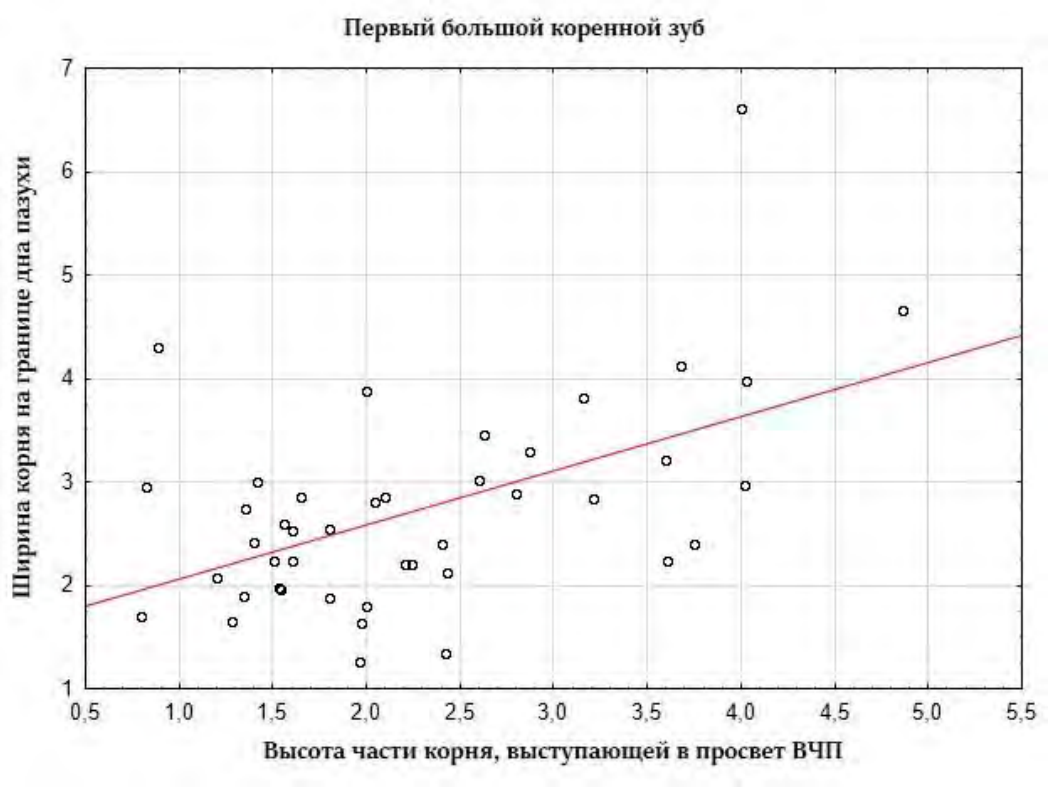

График зависимости ширины корня на границе дна ВЧП от высоты части корня, выступающей в просвет ВЧП (r=0,52, p=0,0003)

Выявлены прямые корреляции между:

высотой корня второго моляра и высотой альвеолярного отростка;

высотой части корня второго моляра, выступающей в просвет верхнечелюстной пазухи и поперечным размером корня на границе дна верхнечелюстной пазухи.

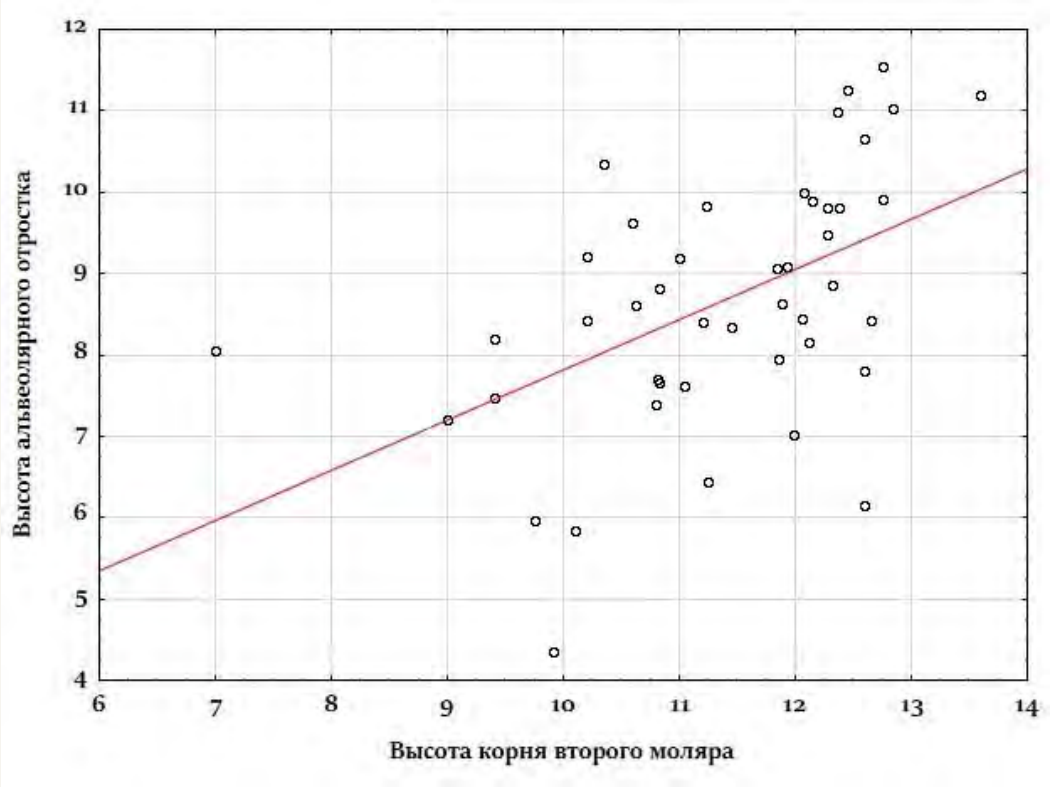

График зависимости высоты альвеолярного отростка от высоты корня второго моляра (r=0,50, p=0,0004)

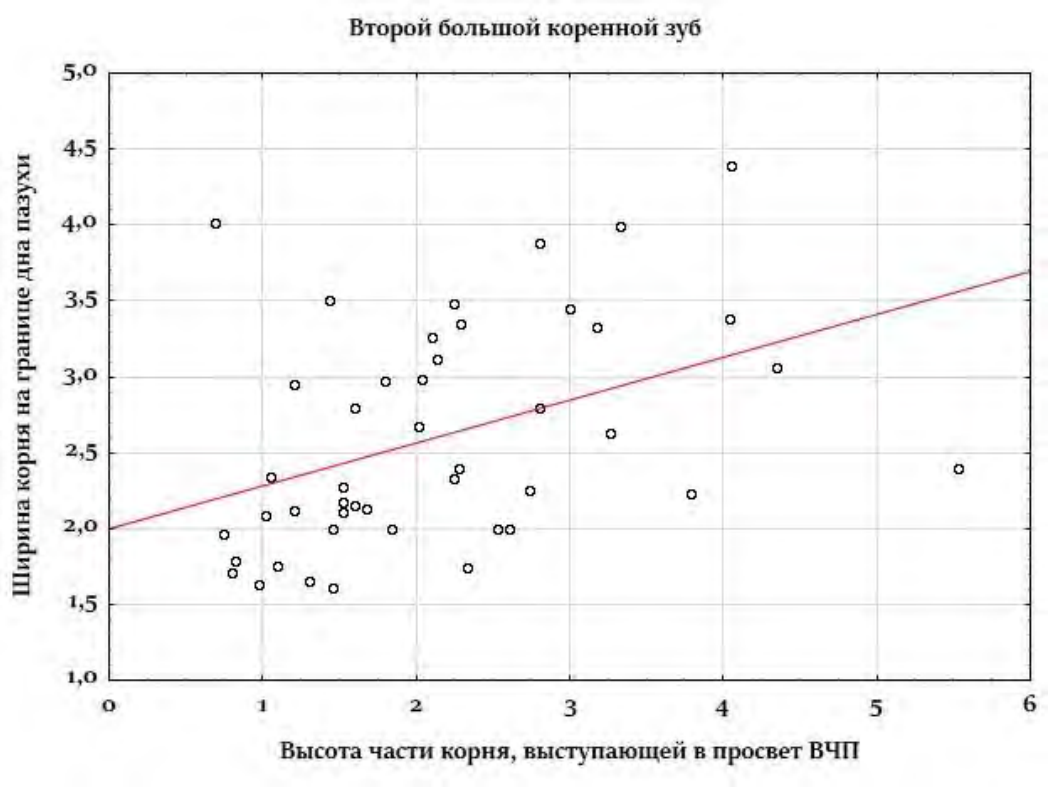

График зависимости ширины корня на границе дна ВЧП от высоты части корня, выступающей в просвет ВЧП (r=0,42, p=0,0045)

Выявлены прямые корреляции между:

высотой корня третьего моляра и высотой альвеолярного отростка;

высотой части корня третьего моляра, выступающей в просвет верхнечелюстной пазухи и поперечным размером корня на границе дна верхнечелюстной пазухи.

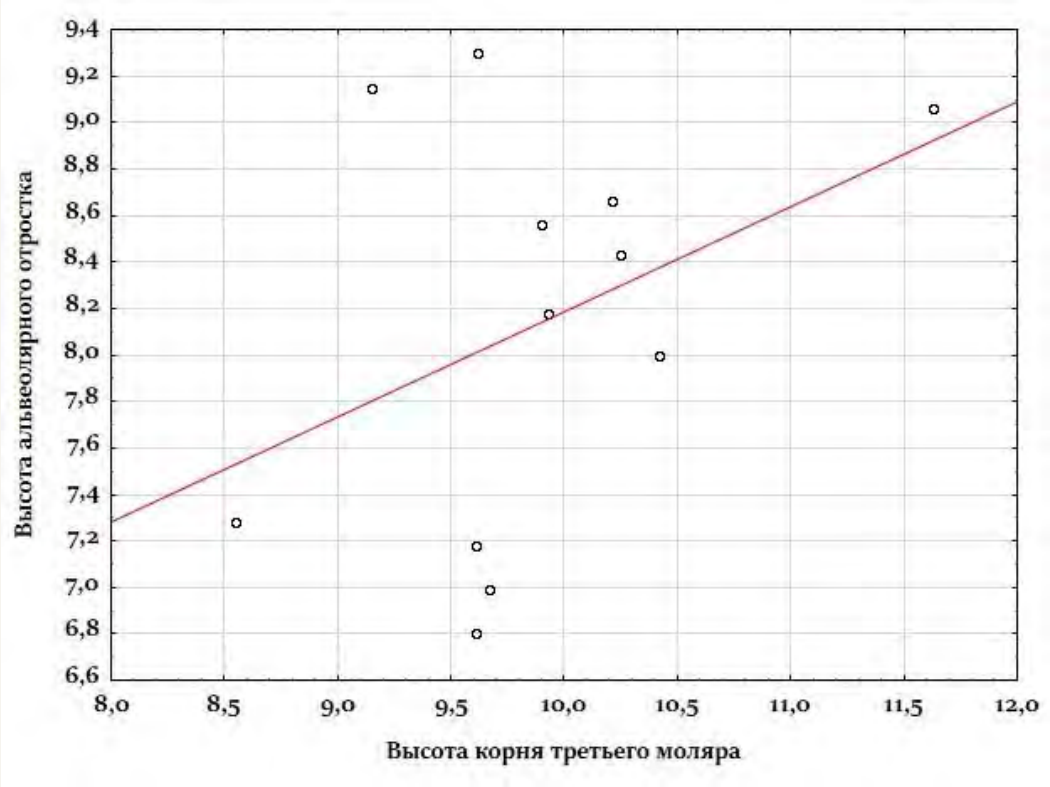

График зависимости высоты альвеолярного отростка от высоты корня третьего моляра (r=0,38, p=0,022)

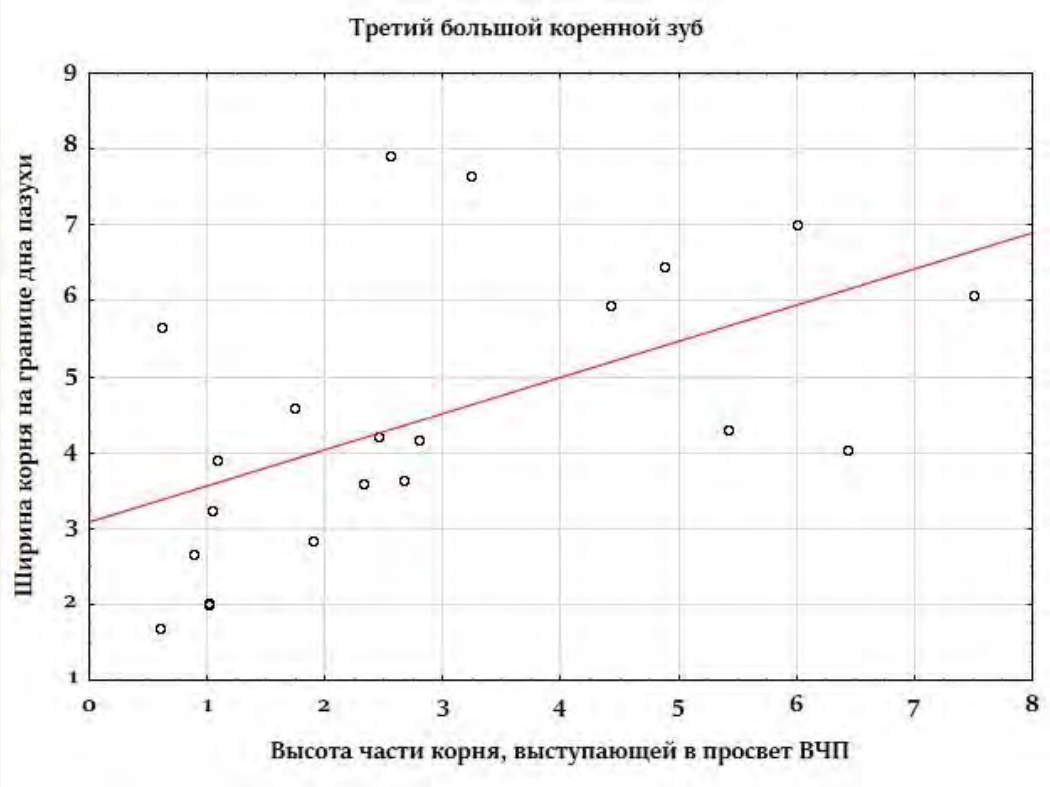

График зависимости ширины корня на границе дна ВЧП от высоты части корня, выступающей в просвет ВЧП (r=0,54, p=0,012)

Выводы

1) Небный корень первых и вторых моляров выступает в просвет верхнечелюстной пазухи в более половины случаев (60% и 56,8%, соответственно), третьих моляров – в 41,07% случаев.

2) Наличие патологии верхнечелюстной пазухи зависело от высоты корня вторых моляров от средней трети до верхушки, а также размера высоты части корня, выступающей в просвет верхнечелюстной пазухи.

3) Высота альвеолярного отростка зависела от типа соотношения корня зуба и дна ВЧП для первых и вторых моляров и последовательно уменьшалась в следующем порядке: 0 тип, 1 тип, 2 тип, 3 тип.

4) Высота альвеолярного отростка в области моляра прямо пропорциональна высоте его корня, а также поперечный размер корня моляра на границе дна верхнечелюстной пазухи прямо пропорционален высоте части корня этого моляра, выступающей в просвет верхнечелюстной пазухи.

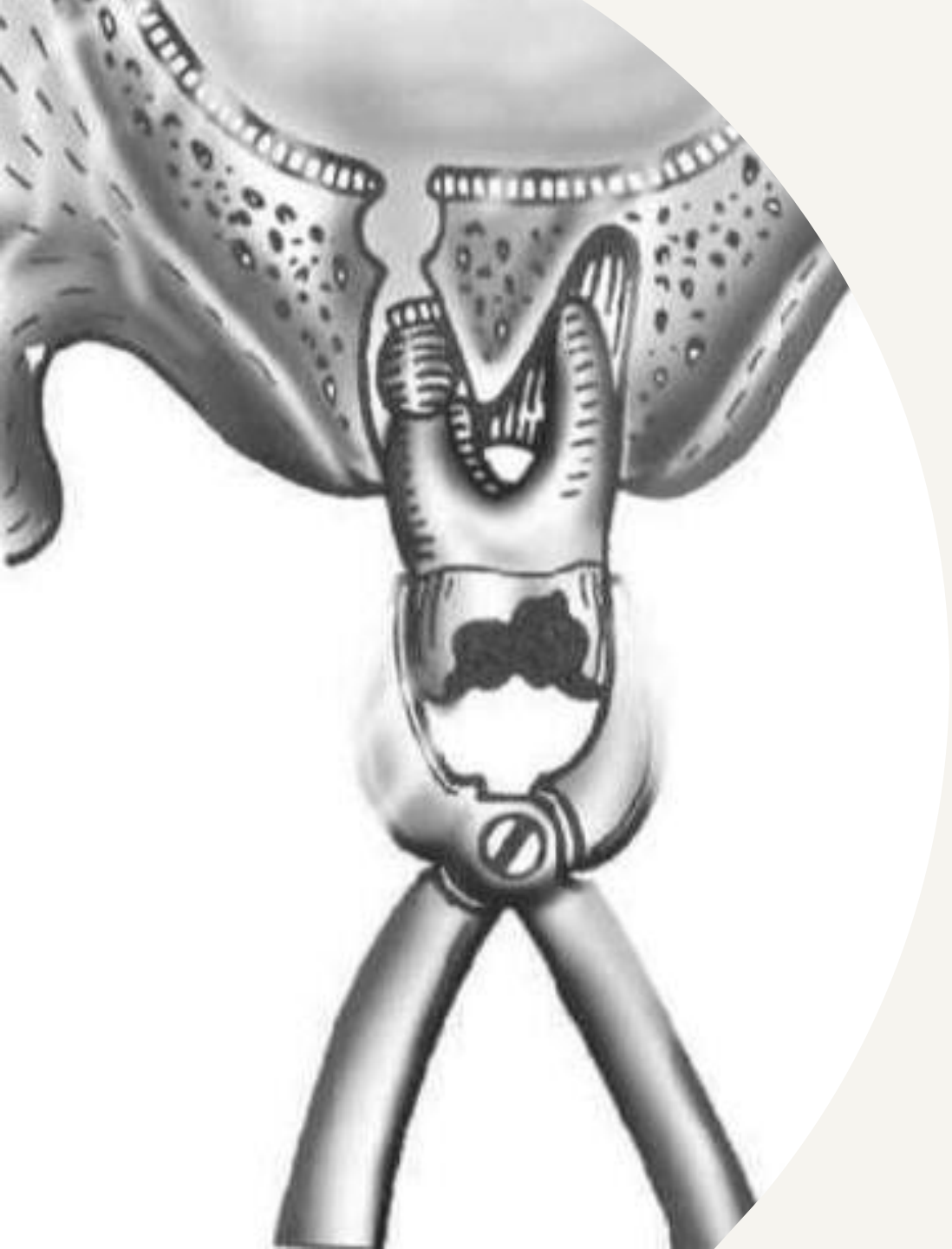

Заключение

Полученные данные актуальны в диагностике и планировании оперативного лечения патологии в области верхней челюсти, например, при удалении верхних моляров и при планировании возможного последующего протезирования с опорой на дентальные имплантаты данного зуба с целью минимизации послеоперационных осложнений в виде перфорации дна ВЧП и развития верхнечелюстного синусита, а также периимплантита.