Федеральное государственное бюджетное образовательное учреждение высшего образования «Рязанский государственный медицинский университет имени академика И.П. Павлова»
Министерства здравоохранения Российской Федерации

Трудности диагностики лимфомы Ходжкина у ребёнка

Черненко А.П.
Научный руководитель – асс. Пизнюр И.В.

Кафедра факультетской и поликлинической педиатрии с курсом педиатрии ФДПО
ФГБОУ ВО РязГМУ Минздрава России

Описание

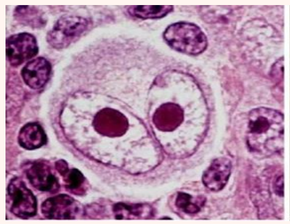

Лимфома Ходжкина -

это В-клеточное злокачественное лимфопролиферативное заболевание.

История

Лимфома Ходжкина впервые описана в 1832 г. Томасом Ходыкиным как «заболевание, при котором поражаются лимфатические узлы и селезенка».
В 2001 г. ВОЗ утвердила название «лимфома Ходжкина» в классификации лимфом.

Эпидемиология

Лимфома Ходжкина занимает 26 место в мире по распространённости среди других видов рака. Частота возникновения заболевания составляет 1:25000 человек в год. Основной пик заболевания приходится на возраст с 20 до 34 лет.

Клинические особенности

- Бессимптомное увеличение периферических лимфоузлов
- Кожный зуд до расчесов
- Интермиттирующая лихорадка
- У пациентов с массивным поражением средостения – боль в груди, кашель, одышка, симптомы сдавления верхней полой вены.

Клинический случай

Цель работы

Представление особенностей клинического течения лимфомы Ходжкина с гистологическим вариантом нодулярного склероза у пациента в возрасте 11 лет.

Материалы и методы

Анализ первичной медицинской документации (выписки пациента Н.)

Анамнез жизни

Пациент Н, мальчик 11 лет (27.03.2011 года рождения)
Ребенок от 2 беременности, протекавшей с предсинкопальным состоянием с 21 недели. Роды 1, в срок, самостоятельные. При рождении масса тела 2700 г, длина тела 49 см. На грудном вскармливании до 2 мес. Раннее развитие по возрасту. Привит по национальному календарю прививок. **Аллергологический анамнез:** осложнен. **Наследственность:** мама - аллергическая реакция на лимон; папа - отек Квинке на укусы пчел; двоюродная бабушка по линии матери - отек Квинке. **Перенесенные заболевания:** Ветряная оспа, ОРЗ 3-4 раза в год; поллиноз с 2014 г.; бронхиальная астма с 2022 г.

Анамнез заболевания

17.08.22 – 25.08.22 гг. Плановая госпитализация в отделении пульмонологии в ГБУЗ «ДГКБ св. Владимира ДЗМ» по поводу диагноза «Бронхиальная астма, атопическая форма, легкое течение, период ремиссии» для проведения 5 курса АСИТ.

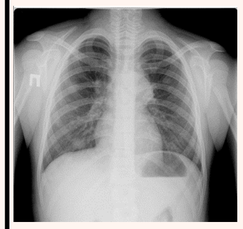

На обзорной рентгенография органов клетки от **18.08.22 г**. в прямой проекции очаговые, инфильтративные тени достоверно не определяются. Определяется расширение верхнего средостения влево, объёмное образование.

19.08.2022г. Изменения при компьютерной томографии органов грудной клетки (КТ ОГК) соответствуют лимфопролиферативному процессу с поражением лимфоузлов над и под диафрагмой.

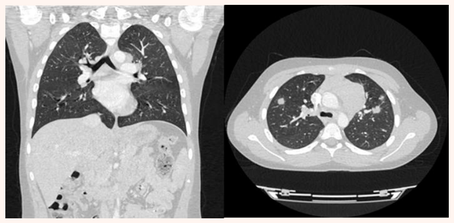

25.08.2022г. Вечером после выписки из стационара ГБУЗ «ДГКБ св. Владимира ДЗМ» заметила отек шеи, и наличие образования в надключичной области. На следующий день обратились в приемный покой МДГКБ, экстренно госпитализированы.

Согласие на демонстрацию фотографий получено

29.08.2022 – 19.09.2022г. На серии КТ -томограмм в области шеи и средостения отмечаются множественные увеличенные, с тенденцией к слиянию лимфатические узлы и крупные конгломераты.

08.09.2022г. проведена операционная биопсия левого надключичного лимфоузла.
Заключение исследования: лимфома Ходжкина, нодулярный склероз.

Лечение

Проведено лечение по программе EuroNe-PHL-C1 (с 04.10.22г.). На фоне лечения отмечается положительная динамика, уменьшение количества, размеров и метаболической активности лимфоузлов по обе стороны диафрагмы. Ведется динамическое наблюдение.

В рамках диспансерного наблюдения **24.08.23г.** в МДГКБ пациент консультирован онкогематологом – сохранятся ремиссия основного заболевания. На данный момент пациент чувствует себя хорошо, жалоб не предъявляет.

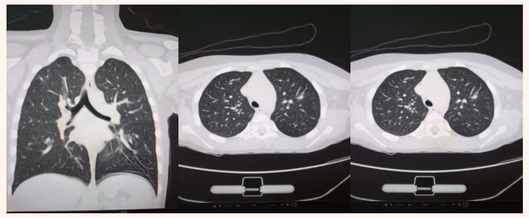

Выводы

- Лимфома Ходжкина является не редкой патологией у детей.
- В отличие от воспалительных заболеваний лимфатических узлов, увеличенный при лимфоме Ходжкина узел совершенно безболезненный, плотной консистенции, покрывающая его кожа не изменена, нет повышения местной температуры над узлом и обычное лечение не дает эффекта.
- При сохранении лимфаденита более месяца, необходимы обязательная консультация специалиста онколога и диагностическая биопсия лимфатического узла, т.к. эффективность лечения зависит от ранней диагностики и своевременно начатого комплексного целевого лечения.

Список литературы:
1. Руководство по лечению лимфомы Ходжкина / Демина Е.А.; издание второе, дополненное. – М.: изд-во ООО «Рекламное агентство «Ре Медиа», 2021 – 96 с.: ил.
2. Статистические факты о раке: Лимфома Ходжкина / [Электронный ресурс] // : [сайт]. — URL: https://seer.cancer.gov/statfacts/html/hodg.html (дата обращения: 11.10.2023).

Рязань, 2023 г.