Анализ хирургических осложнений лечения больных с хроническим геморроем.

К.Б. Стеценко ***(научный руководитель – асс. Сухаруков А.С.)***

Цель. Оптимизация хирургического лечения хронического геморроя у пациентов с выраженной сопутствующей патологией путем проведения тщательного анализа осложнений хирургического лечения.

Материалы и методы. Был осуществлен анализ медицинских карт 1378 пациентов с хроническим геморроем различной стадии, находившихся на лечении в колопроктологическом отделении клиники госпитальной хирургии за 2015-2022 гг. Исследование представлено в виде нерандомизированного одноцентрового документального ретроспективного. Дальнейшему тщательному изучению подверглось 29 (2,1%) пациентов, у которых возникли осложнения хирургического лечения. Анализу подверглось женщин – 16 (55.17%), мужчин – 13 (44,83%). Исследуемые больные в возрасте от 26 до 86 лет. Исследование проводилось автоматизированно при помощи программы для ЭВМ «Программа для анализа лечения больных с хроническим геморроем» (№ 2023612282 от 01.02.2023, правообладатель ФГБОУ ВО СГМУ Минздрава России). На исследуемую группу пациентов получено авторское свидетельство на регистрацию базы данных № 2023620896 от 16.03.2023, правообладатель ФГБОУ ВО СГМУ Минздрава России).

Результаты и обсуждения. Все пациенты имели полиморбидный фон, который представлен на рисунке №1, по поводу чего они наблюдались у смежных специалистов. При лабораторном исследовании крови выявлено отклонение, в пользу хронической анемии (рис. № 2), а статистически значимых нарушений в свертывающей системе выявлено не было (рис. № 3).

Рисунок 1

Показатель	Результат исследования
Количество эритроцитов (Er)	3,6 ± 0,15
Гемоглобин (Hb)	96,5 ± 7,45
Гематокрит (Ht)	36,2 ± 2,23

Рисунок 2

Показатель	Результат исследования
Протромбиновое время	15,67 ± 3,83
Фибриноген	4,25 ± 2,79
МНО	1,19 ± 0,37

Рисунок 3

Всем пациентам в стационарных условиях выполнялось оперативное вмешательство в объеме геморроидэктомии по Миллигану-Моргану. Все послеоперационные осложнения раздели на две группы: ранние и поздние. К ранним послеоперационным осложнениям, требующим безотлагательного хирургического вмешательства отнесли: послеоперационные кровотечения и острый парапроктит. К поздним, в дальнейшем требующих хирургической коррекции отнесли: рубцовые стенозы анального канала, длительно незаживающая рана анального канала (рисунок 4). Во всех случаях была выполнена хирургическая коррекция осложнений (рисунок 5).

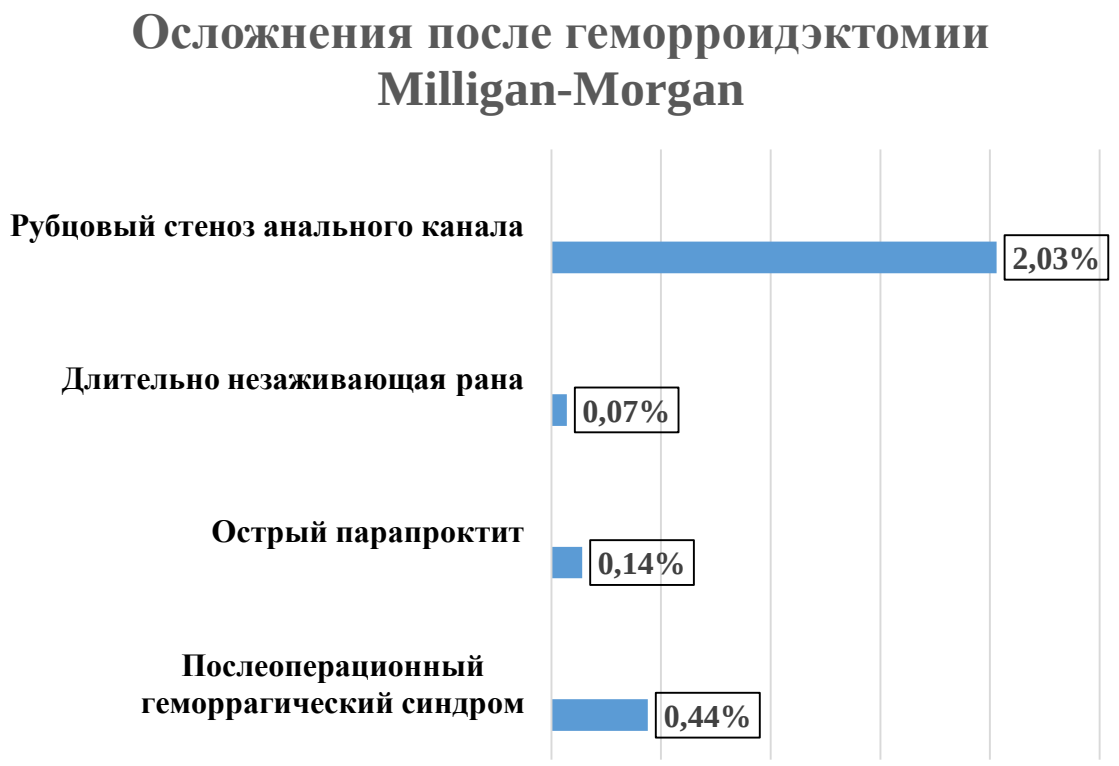

Рисунок 4

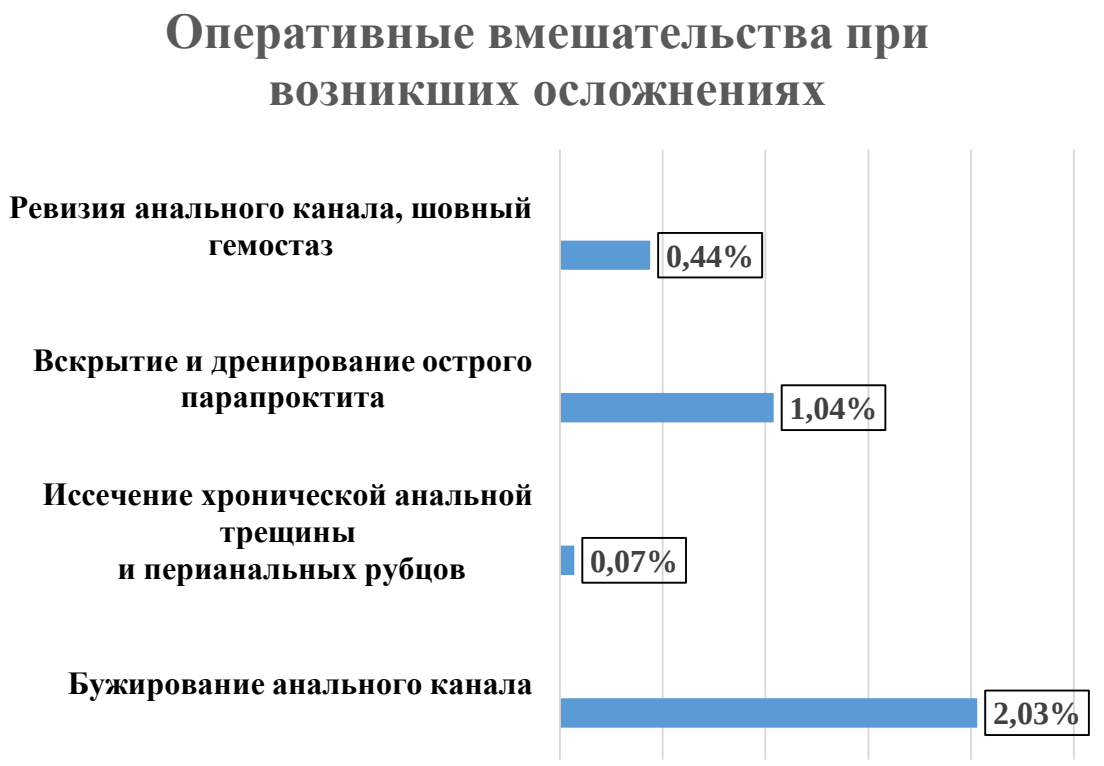

Рисунок 5

Выводы:

1.Осложнения после оперативного вмешательства по поводу хронического геморроя возникают у 2,10 % больных, требующие во всех случаях повторного хирургического вмешательства. 2. Необходимо учитывать морбидный фон в выборе способа лечения хронического геморроя. 3.Необходимо разрабатывать способы для персонификации лечебной тактики при хроническом геморрое.